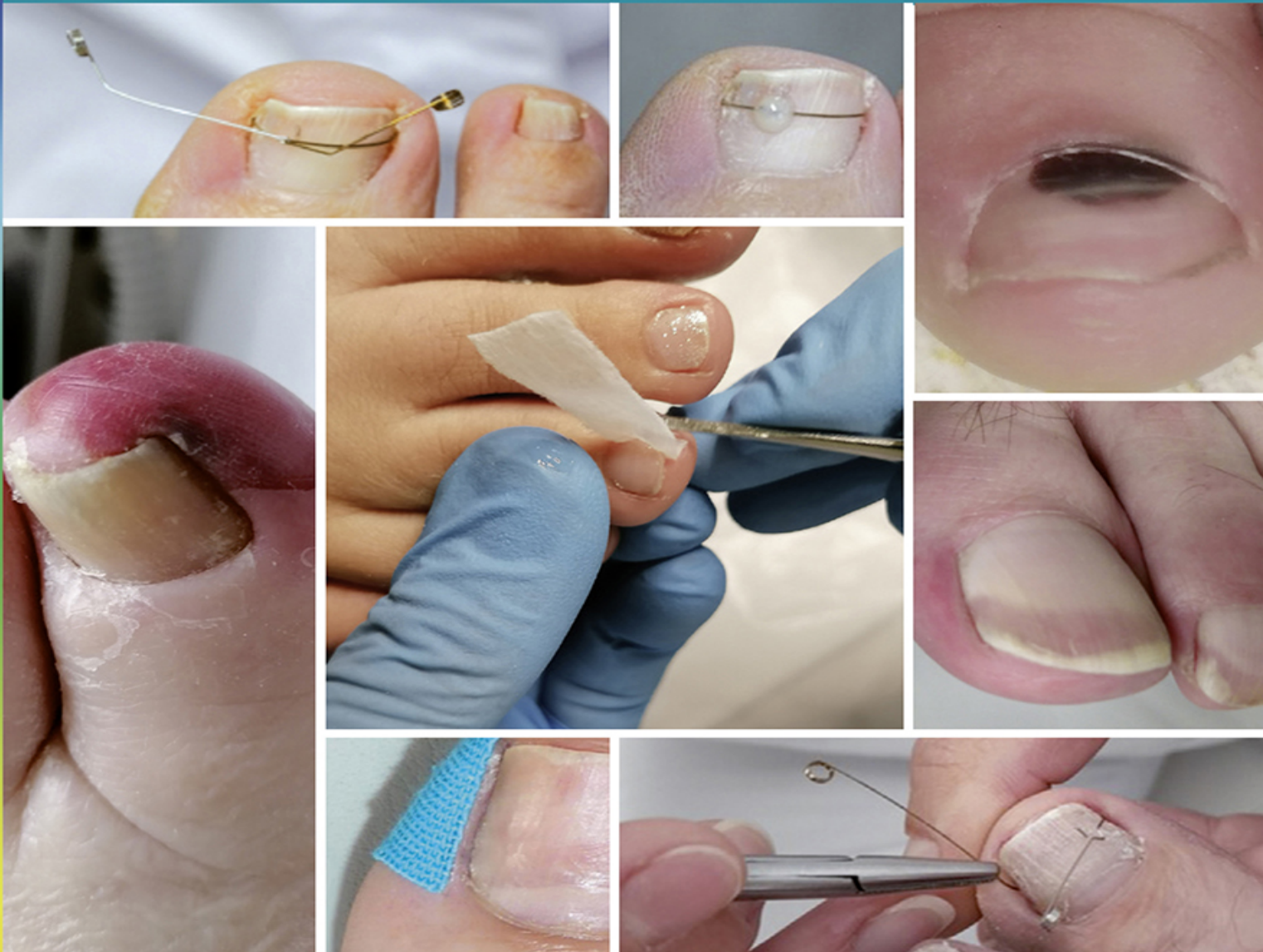

5. Auflage

Anke Niederau

# Das große Buch der Nagelerkrankungen



Ursache • Podologische Diagnostik • Therapie • Prophylaxe



Anke Niederau

# Das große Buch der Nagelerkrankungen

Ursache • Podologische Diagnostik • Therapie • Prophylaxe

5. Auflage



Verlag Neuer Merkur GmbH



## Bibliografische Informationen der Deutschen Nationalbibliothek

Die Deutsche Nationalbibliothek verzeichnet diese Publikation in der Deutschen Nationalbibliografie; detaillierte bibliografische Daten sind im Internet über <http://dnb.ddb.de> abrufbar.

© 2016 Verlag Neuer Merkur GmbH  
Verlagsort: Postfach 12 53, D-82141 Planegg

Alle Urheberrechte vorbehalten. Vervielfältigungen bedürfen der besonderen Genehmigung.

Das Werk einschließlich aller seiner Teile ist urheberrechtlich geschützt. Jede Verwertung außerhalb der engen Grenzen des Urheberrechtsgesetzes ist ohne Zustimmung des Verlages unzulässig und strafbar. Das gilt insbesondere für Vervielfältigungen, Übersetzungen, Mikroverfilmung und die Einspeicherung und Verarbeitung in elektronischen Systemen.

Alle in dieser Veröffentlichung enthaltenen Angaben, Ergebnisse usw. wurden von der Autorin nach bestem Wissen erstellt und von ihr und dem Verlag mit größtmöglicher Sorgfalt überprüft. Gleichwohl sind inhaltliche Fehler nicht vollständig auszuschließen. Daher erfolgen alle Angaben ohne jegliche Verpflichtung oder Garantie des Verlages oder der Autorin. Sie garantieren oder haften nicht für etwaige inhaltliche Unrichtigkeiten (Produkthaftungsausschluss). Im Text sind Warennamen, die patent- oder urheberrechtlich geschützt sind, nicht unbedingt als solche gekennzeichnet. Aus dem Fehlen eines besonderen Hinweises oder des Zeichens <sup>®</sup> darf nicht geschlossen werden, es bestehe kein Warenschutz. Für Text- und Bildmaterial, das der Autorin von den Firmen nach Rücksprache zur Verwendung in diesem Werk zur Verfügung gestellt wurde, dankt die Autorin.

Der einfacheren Lesbarkeit wegen verwendet dieses Lehrbuch das generische Maskulinum und damit die verallgemeinernde, grammatikalisch männliche Bezeichnung. Diese ist als geschlechtsneutral zu verstehen, es sind alle Menschen – unabhängig von Geschlecht und Gender – angesprochen.

Anke Niederau  
Das große Buch der Nagelerkrankungen  
eISBN 978-3-95409-820-0  
5. überarbeitete und erweiterte Auflage 2022

Layout/Umschlaggestaltung: Martina Stolzmann  
Titelbilder: © Anke Niederau  
Lektorat: Ulrich Bartel, Dr. Martina Kliem

Druck: Neografia, a. s., Martin-Priekopa, Slowakei

Das Buch ist ein Nachschlagewerk für die bereits in der Praxis tätigen Kollegen und für diejenigen, die sich mit dem Beruf auseinandersetzen. Ich hoffe, mit diesem Buch einen Beitrag zum besseren Verstehen der Nagelerkrankungen leisten zu können, sowie die therapeutischen Möglichkeiten für uns Podologen und Fußpfleger aufzuzeigen. Es werden nicht alle Nagelerkrankungen sowie deren Therapie erfasst. Ich lade Sie ein, sich mit mir in Verbindung zu setzen, um sich über Therapiemöglichkeiten, Erfahrungen, Anregungen und das notwendige Fundament zu den Behandlungsverfahren auszutauschen.

Die interdisziplinäre Zusammenarbeit mit anderen medizinischen Gruppen wie Ärzten, Heilpraktikern, Orthopädie- schuhtechnikern, Physiotherapeuten und Pflegepersonal ergibt neue Entwicklungsmöglichkeiten und berufliche Chancen.

Somit nehmen wir im interdisziplinären Behandlungsnetzwerk eine unverzichtbare Position ein. Insbesondere kann dadurch die Behandlungsdauer verkürzt und für schnellere Therapieerfolge gesorgt werden.

Die vorliegende Arbeit ist nicht das Werk von mir allein. Mein Dank gilt hier besonders Karl Ziebolz, der meine Ausbildung zur medizinischen Fußpflegerin wesentlich geprägt hat.

Mein besonderer Dank gilt meinem Mann Bruno und meinen Kindern, die durch produktive Kritik zum Gelingen dieses Werkes beigetragen haben.

Um das Fachbuch schreiben zu können, waren der Rat und die Anregungen von Berufskollegen sehr wertvoll. Hier gilt mein Dank besonders allen Kolleginnen und Kollegen national und international, die Bilder zur Verfügung gestellt und viele Impulse gegeben haben. Dr. Adalbert Strasser,

Chirurg und Wundheilungsspezialist ([www.wundmed.com](http://www.wundmed.com))  
in Wien, danke ich für zahlreiche Informationen und  
Abbildungen für das neue Kapitel „Diabetisch-  
neuropathische Onychopathie (DNO)“.

Die Firmen Ocean Pharma, Bernd Stolz, Remmele's  
Propolis, Hellmut Ruck, Eduard Gerlach, 3TO, Greppmayr,  
VHO, Erkodent, Brigitte Rathenow und Süda haben mir  
freundlicherweise einige in diesem Buch veröffentlichte  
Fotografien und Texte aus ihrem Archiv zur Verfügung  
gestellt. Regine Richard und Susanne Bender waren mir  
bei den Zeichnungen eine große Hilfe.

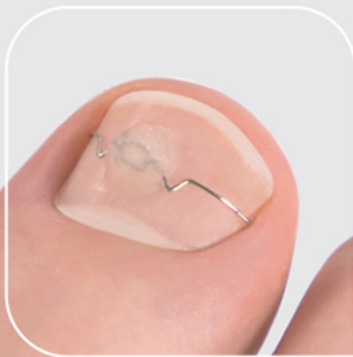Anke Niederau

ORTOGRIP  
PROFESSIONAL



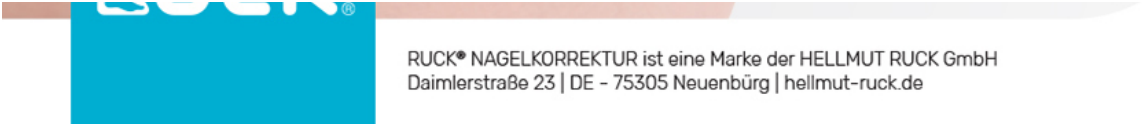## Die dreiteilige Akutspange mit Griff ORTOGRIP professional.

- > Optimierung des VHO-Osthoid-Prinzips
- > Exakte Zugverteilung und maximale Korrekturwirkung
- > Medizinprodukt Klasse 1
- > Hochwirksam und bewährt
- > Produziert in Deutschland



RUCK





RUCK® NAGELKORREKTUR ist eine Marke der HELLMUT RUCK GmbH  
Daimlerstraße 23 | DE - 75305 Neuenbürg | [hellmut-ruck.de](http://hellmut-ruck.de)

## **Vorwort**

### **1 Einleitung**

### **2 Der Aufbau des Nagels**

### **3 Nagelerkrankungen**

- 3.1 Diabetisch-neuropathische Onychopathie (DNO)
- 3.2 Unguis incarnatus
- 3.3 Paronychie/Panaritium (Nagelumlauf)
- 3.4 Unguis convolutus (Zangennagel, Rollnagel)
- 3.5 Onychomykose
- 3.6 Chloronychie
- 3.7 Yellow-Nail-Syndrom
- 3.8 Psoriasisnägel
- 3.9 Koilonychie
- 3.10 Leukonychie
- 3.11 Terry-Nagel
- 3.12 Mees-Streifen
- 3.13 Muehrcke-Bänder
- 3.14 Onychauxis
- 3.15 Onychogryposis
- 3.16 Pachyonychie
- 3.17 Onychodystrophie
- 3.18 Unguis inflexus
- 3.19 Unguis retroflexus

- 3.20 Onychorrhhexis/Onychoklasie
- 3.21 Onychoschisis
- 3.22 Onychoatrophie
- 3.23 Onychomadese (Nagelverlust)
- 3.24 Onycholyse
- 3.25 Onychophosis
- 3.26 Beau-Reil-Querfurchen
- 3.27 Subunguales Hämatom
- 3.28 Onychia
- 3.29 Subunguales Granulationsgewebe/Ulcera
- 3.30 Subunguale Exostosen
- 3.31 Subungualer Clavus
- 3.32 Subunguale Hyperkeratose
- 3.33 Trachyonychie
- 3.34 Pterygium
- 3.35 Brachyonychie
- 3.36 Sklerodermie
- 3.37 Tumoren im Nagelbereich
- 3.38 Skleronychie
- 3.39 Dyschromie
- 3.40 Halb-und-Halb-Nagel
- 3.41 Papageienschnabelnagel
- 3.42 Alopecia areata/Alopecia totalis
- 3.43 Der Kindernagel
- 3.44 Nagelveränderungen nach durchlebter Coronainfektion

## 4

## Verbände

## 5

## Orthonyxie

- 5.1 Geschichte der Orthonyxie
- 5.2 Tipps für alle Spangen - **Kontraindikationen!**
- 5.3 Fraser-Spange mit Omegaschlaufe
- 5.4 NASPAN-Platinium
- 5.5 Die physikalischen Kräfte aller dreiteiligen Spangen
- 5.6 3TO-Spange
- 5.7 Ortogrip-Spange
- 5.8 SSO4U-Spange
- 5.9 VHO-Osthold-Spange
- 5.10 ORa-Spange
- 5.11 Nora-Nagelkorrekturspange
- 5.12 3TO PLUS+ Spange
- 5.13 COMBIped-Spange
- 5.14 Nickel-Titanium-Spange NiTi Uno
- 5.15 Goldstadt professional Voll- und Halbspange
- 5.16 Goldstadt professional Classic
- 5.17 Goldstadt professional Klebspange
- 5.18 BS-Spange Classic
- 5.19 BS-Spange Classic<sup>+</sup>
- 5.20 BS-Spange mit Magnetapplikator
- 5.21 BS-Quick-Spange
- 5.22 Onyclip
- 5.23 podofix-Aktiv-Klebspange

- 5.24 Erki-Technik
- 5.25 PODOSTRIPE-Klebespange
- 5.26 BLUE LIGHT-Nagelkorrektursystem
- 5.27 Onyfix-Nagelkorrektursystem
- 5.28 Übersicht der Werkzeuge zur Herstellung einer Drahtspange
- 5.29 Übersicht Klebespangen
- 5.30 Fehler und Folgen nicht fachgerechter Anfertigung von Nagelkorrekturspangen

## **6 Nagelprothetik**

- 6.1 Aufgussverfahren
- 6.2 VIVANIE-Nagelplattenprothetik
- 6.3 Aufgussverfahren mit Rhodoid
- 6.4 Plattenprothetik
- 6.5 Plattenprothesen mit Unguisan
- 6.6 Impro-System
- 6.7 Nagelprothetik mit Glasfasergewebe
- 6.8 Nagelprothetik durch Lichthärtung
- 6.9 Nagelmasse
- 6.10 Unguisan-Verfahren
- 6.11 Mit dem Pinsel auftragbare Kunststoffe

## **7 Tamponaden und Taping**

- 7.1 Copoline
- 7.2 Copoline – mit Wirkstoffen getränkte Gazen und Kompressen

- 7.3 Tamponieren mit Ligasano
- 7.4 Zugtamponade
- 7.5 Orthosen-Silikone
- 7.6 Sulci-Protectoren
- 7.7 Präparate, mit denen man gut tamponieren kann
- 7.8 Taping bei Nagelerkrankungen

## **8 Instrumente zur Nagelbearbeitung**

- 8.1 Instrumente und ihre Anwendung
- 8.2 Vorbereitung und Durchführung der Fußbehandlung
- 8.3 Anwendung der rotierenden Instrumente

## **9 Kurzzusammenfassung der Nagelerkrankungen**

## **10 Differenzialdiagnosen von Nagelveränderungen**

## **11 Literatur- und Adressenverzeichnis, Internetquellen**

# Einleitung



## Warum ist das Wissen um die Ursachen, Diagnostik und Behandlung von Nagelerkrankungen so wichtig?

Sowohl für Podologen und Fußpfleger als auch die anderen Heilberufe ist es wichtig, das Auftreten von krankhaften Nägeln sowie Nagelwachstumsstörungen zu erkennen. Denn von den Patienten selbst werden die Nagelveränderungen oftmals als störend empfunden. Mitunter tragen sie aus Scham keine Sandalen oder laufen nicht barfuß, woraus sich depressive Verstimmungen und soziale Isolation ergeben können. Um diesen Kreislauf zu durchbrechen, ist es notwendig, eine einfühlsame aber auch fundierte Anamnese und Diagnostik in Zusammenarbeit mit dem Arzt oder Heilpraktiker zu entwickeln und durchzuführen.

Für die Diagnostik sind folgende Punkte zu beachten:

### **Anamnese**

- Alter
- Vorerkrankungen (z. B. Durchblutungsstörungen, Diabetes mellitus)
- Ernährungsgewohnheiten

- angeborene oder erworbene Fuß- und Zehendeformitäten
- Geschwindigkeit des Wachstums
- mechanische Belastung des Nagels
- Strümpfe und Schuhe (Passgenauigkeit ist wichtig, da anderenfalls dadurch schon erste Deformitäten herbeigeführt werden können)

### **Befunderhebung**

- Fußstatik: Um eine gute Fußstatik zu erzielen, ist es besonders wichtig, dass wir uns die Gesamtstatik des Menschen ansehen. Fehl- und Schonhaltungen führen zu Statikveränderungen am gesamten Körper, insbesondere auch an den Füßen, und wirken sich damit auf die Nägel aus. Die Ganganalyse des Patienten lässt oftmals ebenfalls sehr gute Rückschlüsse auf Fuß- und Nagelbelastungszonen zu.
- genaue Betrachtung der Nägel (hierbei ist auf gute Lichtverhältnisse zu achten)
- Befall eines oder mehrerer Nägel
- asymmetrischer Befall (kann lokal bedingt sein)
- symmetrischer Befall (kann Hinweis auf eine allgemeine Störung geben)
- die Inspektion der Nägel sollte mit der Lupe durchgeführt werden
- den Nagel kann man mittels einer Untersuchungslampe durchleuchten, um z. B. eine Nagelspitze im Sulcus oder einen subungualen Clavus zu lokalisieren
- ärztlicherseits mikroskopische Untersuchung
- bei Pilzen/Bakterien ist häufig das Anlegen einer Kultur erforderlich

Weiter sind Lokalisation und genaue Beschreibung wichtig:

- Wann und wo hat der Prozess angefangen?
- Wie äußern sich die Beschwerden?



- Wie sieht der Nagel im Vergleich zum gesunden Nagel aus?

Ursachen von Nagelveränderungen und Wachstumsstörungen:

- anlagebedingt (angeborene Fuß- und Zehendeformitäten)
- Folge von Krankheitsprozessen (Durchblutungsstörungen) oder Traumata
- schädigende Substanzen (Chemikalien, Medikamente, Gifte)
- Infektionen des Nagels (Onychomykose)

Weiterführende Ursachen sind in Kapitel 9 und 10 mit Erläuterungen zu möglichen Ursachen bei Nagelveränderungen zu finden.

Bei der Untersuchung sollte auf den charakteristischen Glanz des gesunden Nagels geachtet werden. Des Weiteren beurteilen wir Form, Farbe und Nageldicke mit besonderem Augenmerk auf Eponychium und Nagelfalz. Hierfür setzen wir am besten einen Exkavator (Doppelinstrument oder eine andere, aber stumpfe Sonde) ein. Bei vorsichtigem Sondieren können wir Verhornungen, Clavi oder eingewachsene Ecken ertasten. Häufig stellen wir mehrere Veränderungen am Nagel fest. Diese sollten mit Foto oder einer Zeichnung dokumentiert werden. Mithilfe der PodoCam-Kamera der ehemaligen Firma Becker (mittlerweile übernommen von der Firma Anton Gerl, Köln) ist eine sehr genaue Darstellung der Veränderungen an Nagel und Haut möglich. Sie ist eine Ergänzung zu Ihrer hochwertigen Arbeitsweise am Patientenfuß.

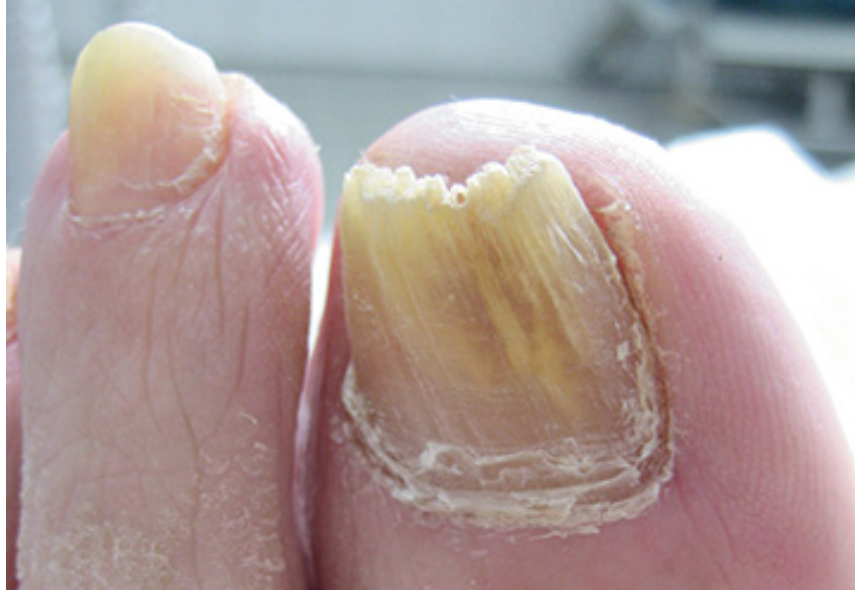

Abb. 1.1 Ein Nagel, mehrere Nagelerkrankungen:  
Verdacht auf Onychomykose, Onychiauxis,  
Onychorrhexis, beginnendes Pterygium

Die Kamera ist ein kompatibles System für alle Praxen mit EDV und hat eine intuitiv gestaltete Benutzeroberfläche für gestochen scharfe Bilder. Eine automatische Zuordnung zum Patienten sowie die multimediale Versendung der Bilder sind möglich. Die Kamera liefert eine zentrale Schnittstelle zur Bilddokumentation und interdisziplinären Kommunikation direkt an den Arbeitsplatz des Podologen. Die PodoCam verfügt über eine schmale Optik mit eigener LED-Lichtquelle, die auch für schwer zugängliche Stellen geeignet ist. Die Bilder sind automatisch immer scharf. In der Wundtherapie können Sie aus 1 cm Entfernung an den Wundrand blicken oder in den Nagelfalz hineinsehen. Die PodoCam ist hygienisch aufbereitbar. Dank USB ist sie an jedem Arbeitsplatz mit PC/Laptop einsetzbar. Sie ermöglicht eine bis zu 200-fache Vergrößerung via iPad, Bildschirm oder Smartphone. Die virtuelle Bildübertragung führt über ein intensives Wahrnehmungserlebnis, beispielsweise trotz Neuropathie, zu einer neuen Compliancefähigkeit des Patienten. Dank dieses

archaischen Empfindens von Sehen und Verstehen kann man weitergehende Maßnahmen wie Spangentherapien aktiv vorstellen. Bei notwendigen interdisziplinären Zuweisungen können Bilder mit kurzem Text verschickt und die Behandlungen rechtlich nachgewiesen werden.

In einem arbeitsreichen Podologenalltag ist die PodoCam ein revolutionäres Multifunktionsstool für präzise Diagnostik, Dokumentation und Kommunikation, auf das ein Profi nicht mehr verzichten sollte.



Abb. 1.2 Die PodoCam

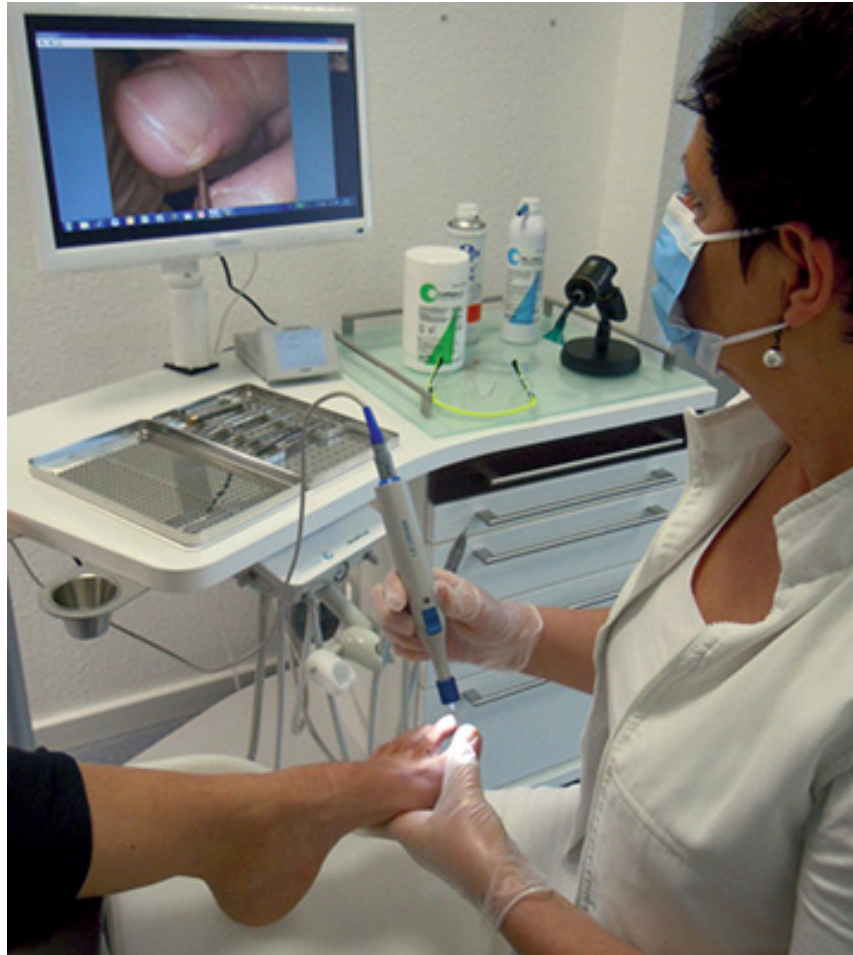

Abb. 1.3 Die PodoCam im Praxiseinsatz

Abb. 1.2 und 1.3: © ehem. Fa. Becker

Ein weiteres Hilfsmittel stellt die Wood-Lampe dar. Diese Schwarzlichtlampe, vom US-amerikanischen Physiker Robert Williams Wood im Jahr 1903 entwickelt, gibt v. a. langwellige Ultraviolettstrahlung ab. In der Dermatologie dient sie der Früherkennung verschiedener Haut- und Nagelerkrankungen, denn sie macht im abgedunkelten Raum fluoreszierende Krankheitsherde und Pigmentveränderungen auf der Haut sichtbar. Bei bestimmten Dermatophyten verursachen deren Tryptophan-Metaboliten eine gelbgrüne Fluoreszenz. Auch bakterielle Erreger wie Pseudomonaden und Propionibacterium acnes leuchten, das Corynebacterium

minutissimum bspw. korallenrot. Selbst wenn wir nicht diagnostizieren dürfen, so können wir doch wichtige Hinweise geben, indem wir die Lampe (im Blaubereich von 425 nm des sichtbaren Lichts) mit Schutzbrille einsetzen.

Mit dieser Dokumentation kann im Bedarfsfall eine optimale Therapieabsprache interdisziplinär in Zusammenarbeit mit Ärzten und anderen Berufsgruppen erfolgen.

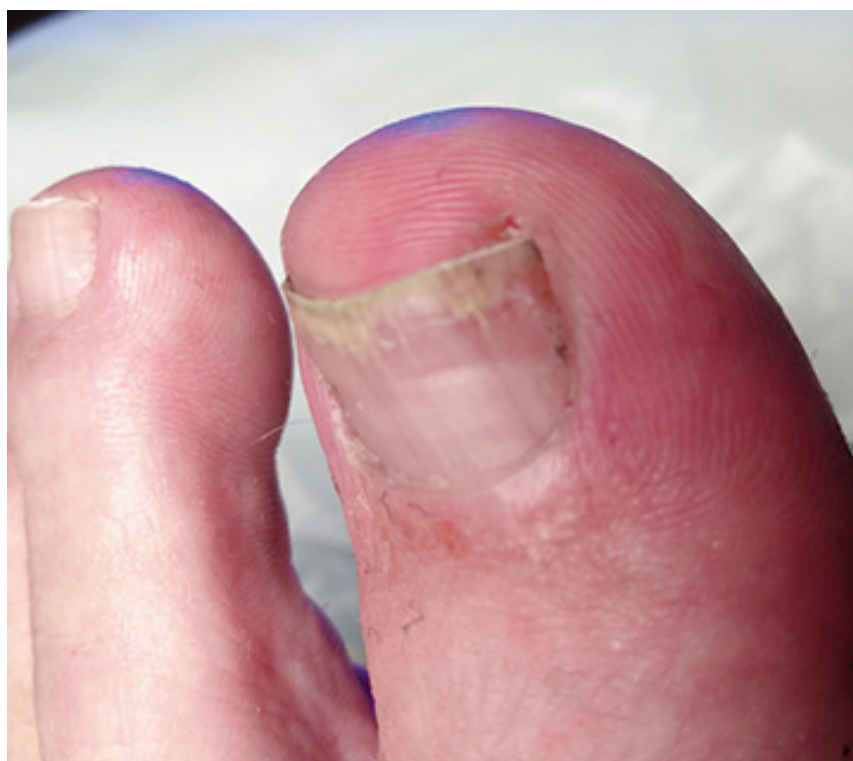

Abb. 1.4 Ohne Licht mit Verdacht auf Mykose

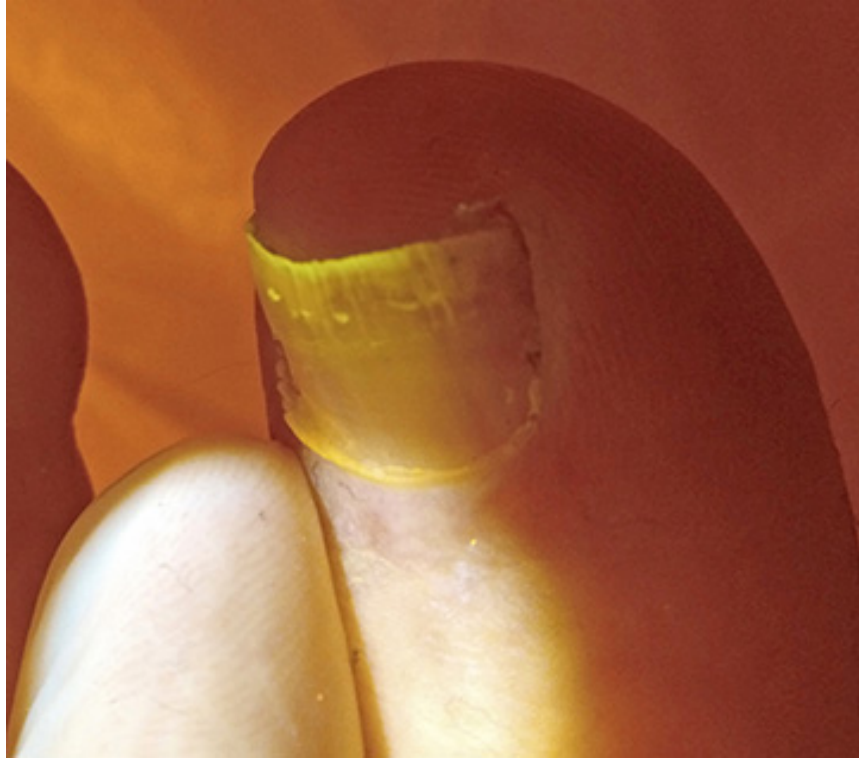


Abb. 1.5 Mit einer Lampe (im Blaubereich von 425 nm des sichtbaren Lichts) Erhärtung des Verdachttes auf Mykose (Gelb)

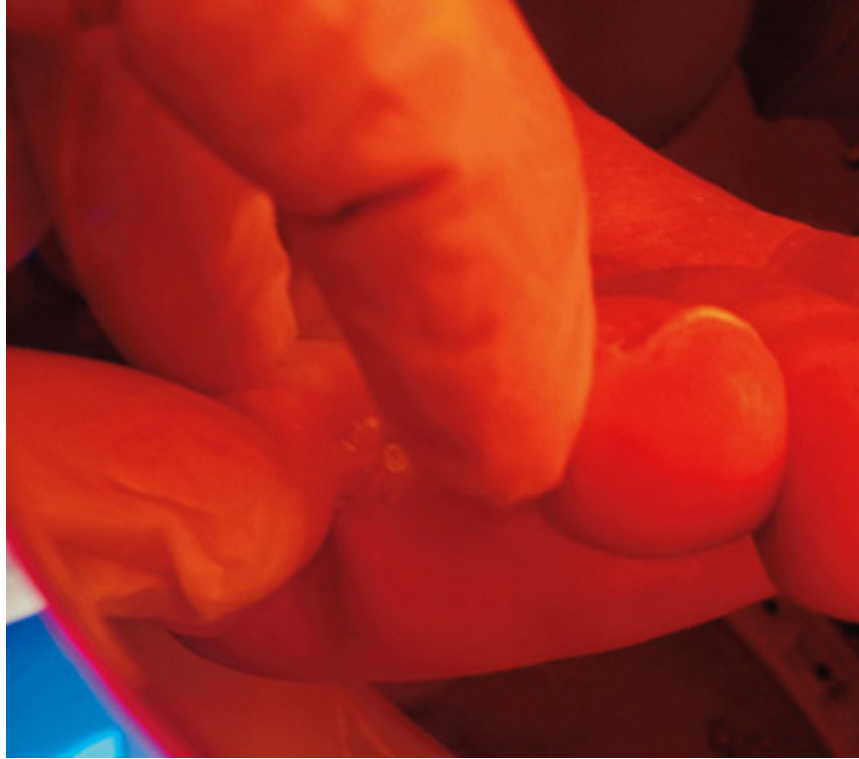


Abb. 1.6 Verdacht auf bakterielle Infektion (Orange)

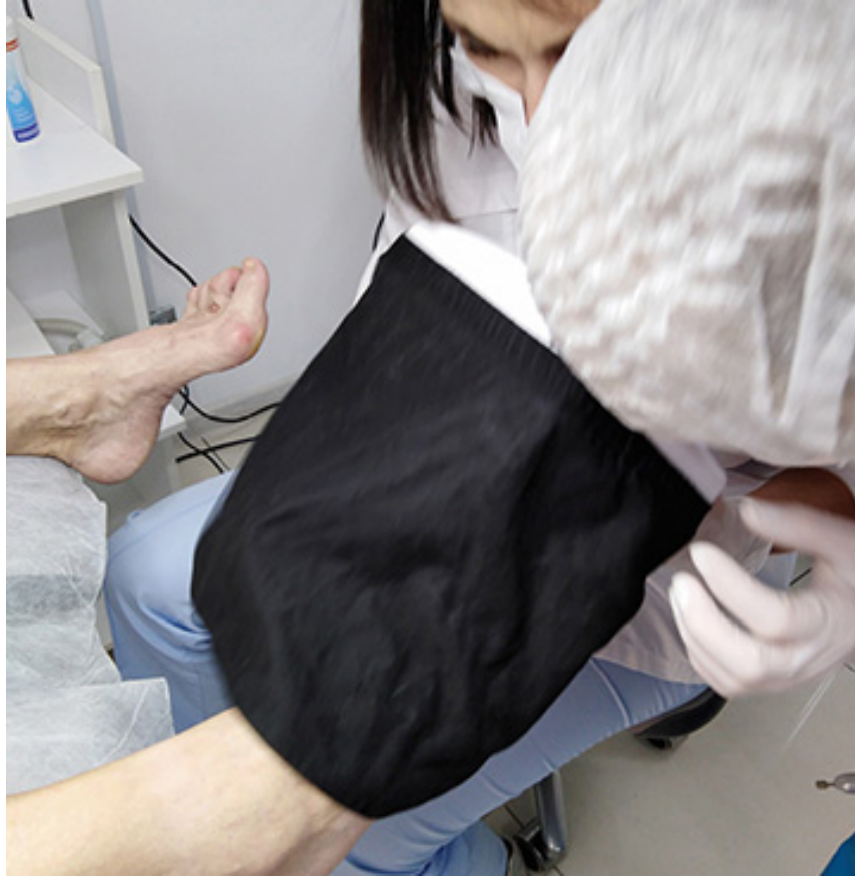

Abb. 1.7 Beurteilung der Haut und Nägel mittels Wood-Lampe

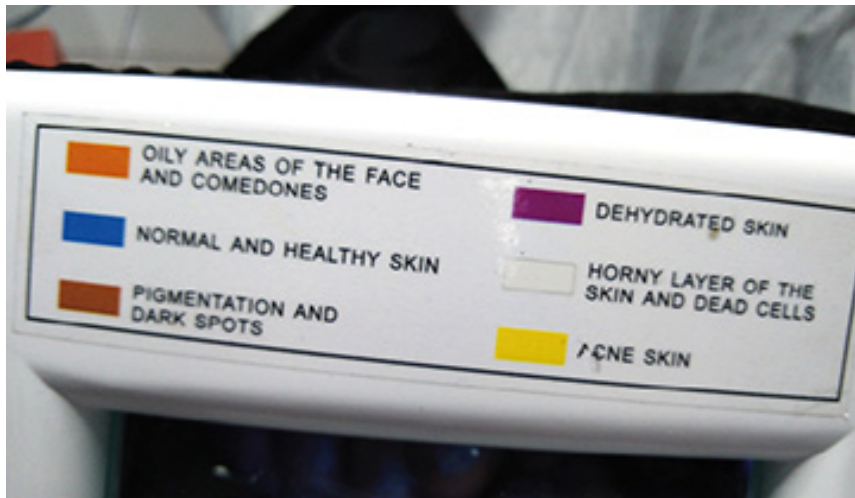

Abb. 1.8 Farben der Wood-Lampe

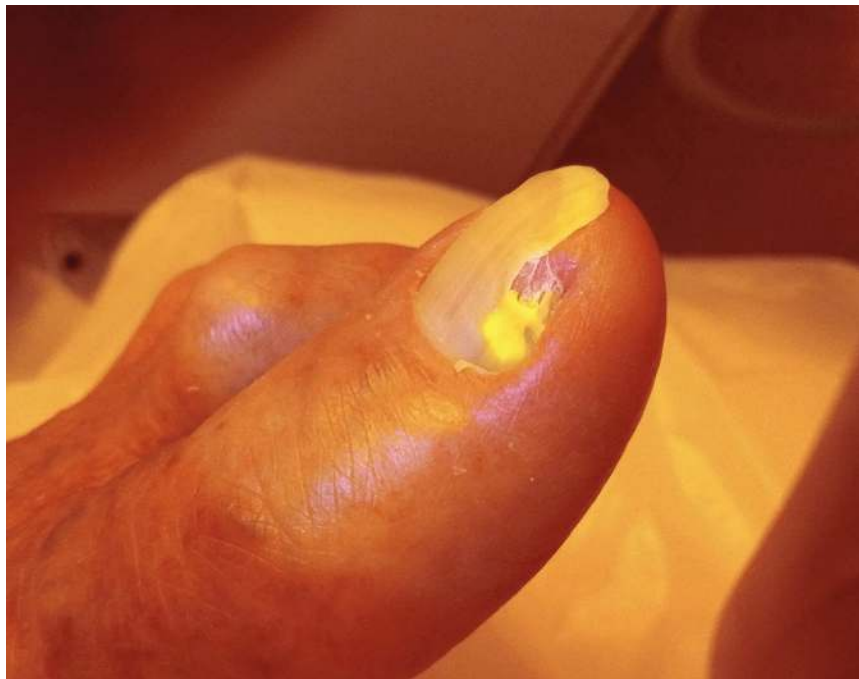
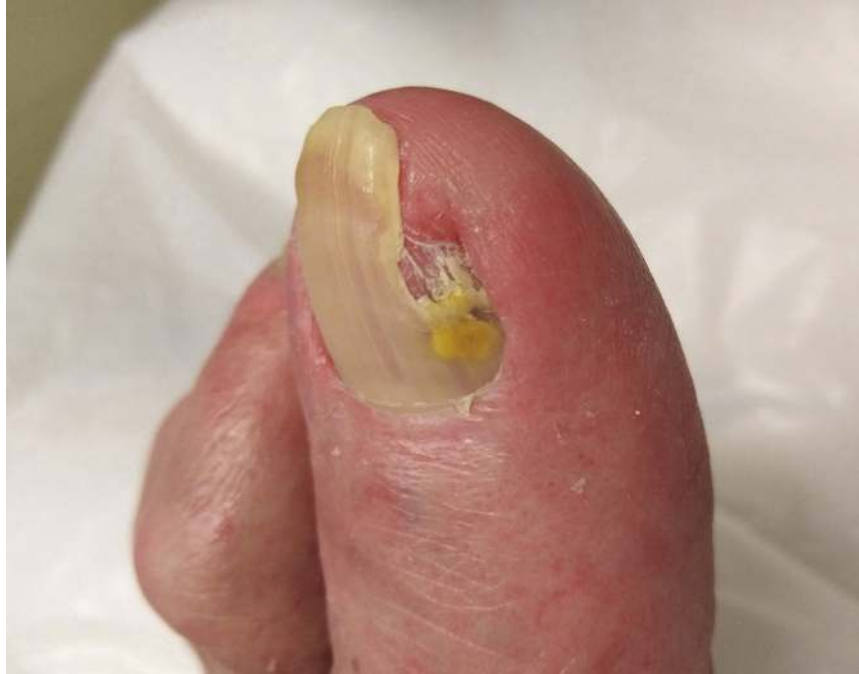


Abb. 1.9 Beurteilung der Nägel mittels Wood-Lampe  
Abb 1.7 bis 1.9: © Margarita Zdor



Abb. 1.10 Diagnostik mit der LED-Lampe von Onyfix  
oder Blue Light und orangener Schutzbrille



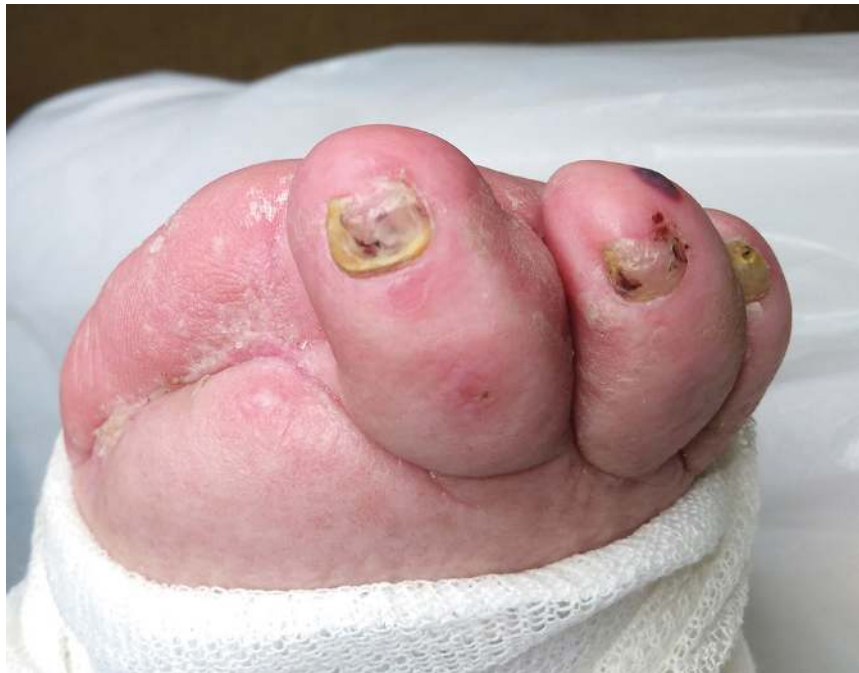
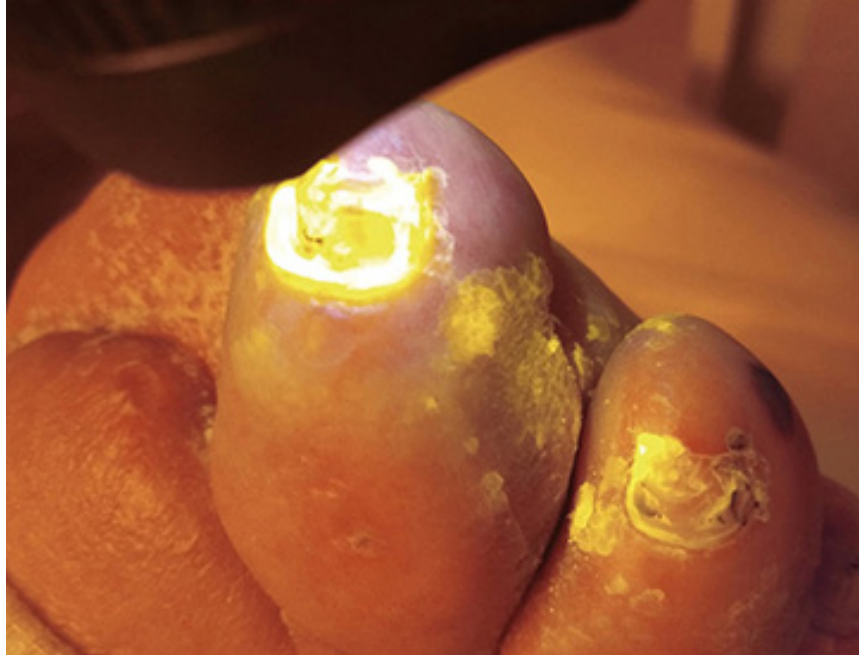
Abb. 1.11 bis 1.14 Erhärtung des Verdachts auf Mykose

Dieses Buch soll eine Hilfestellung bei der Diagnostik und Therapie für die Praxis sowie im Bereich der Prophylaxe ein wichtiger Beitrag zur Fußgesundheit sein, denn viele

Nagelveränderungen könnten mit einer guten patientenorientierten Prophylaxe vermieden werden.

## Der Aufbau des Nagels



Der **Nagel (lat.: Unguis, griech.: Onyx)** ist ein Hautanhangsgebilde und besteht aus 100 bis 150 unregelmäßig übereinander geschichteten Lagen von Hornzellen, die üblicherweise zwischen zwischen 0,05 mm (Nagel eines Babys) und 0,75 mm stark sind.

Die Nagelbildung (Onychisation) ist eine Verhornung tief hinter dem Nagelfalz. Gebildet werden die Hornzellen aus hartem Keratin mit einem hohen Anteil an Schwefeldoppelverbindungen sowie einer regelmäßigen Anordnung der Keratinfilamente (Bestandteile des Keratins). Der wesentliche Anteil der Hornsubstanz besteht aus Eiweißmolekülketten, den Polypeptidketten. Der Nagel wächst kontinuierlich: die Fingernägel ca. 1 mm pro Woche und die Fußnägel ca. 1 mm pro Monat (siehe Tabelle 2.1).

## **Nagelbildung (Onychisation)**

Die Nagelbildung ist eine Verhornung tief hinter dem Nagelfalz ohne Bildung der Zwischenstufe Keratohyalin. Letzteres ist ein Eiweiß, das bei der Verhornung im Stratum granulosum von Epithelien in Form kleiner Körnchen innerhalb der Zellen angesammelt wird. Im Zuge der weiteren Verhornung wird es in Eleidin (halbflüssige, fett- und eiweißreiche azidophile Substanz) und schließlich zu Keratin umwandelt. Das Keratin wird in das Stratum lucidum befördert, weshalb diese Schicht als sehr dünner Strich erscheint. Es dient dem Schutz vor Wasserverlust.

## **Nagelplatte (Corpus unguis)**

In der Keimschicht (Nagelmatrix) bildet sich die Nagelplatte. Die Hornsubstanz wird zu 1/3 vom Stratum granulosum (Körnerschicht) des Nagelbetts gebildet. Der Rest der Nagelplatte wird durch die Lunula gebildet. Der Nagel besteht aus drei Schichten: die dorsale Schicht (Dorsalnagel), die aus hartem Keratin besteht, die intermediäre Schicht (Intermediärnagel), die aus Keratin mit Zellstrukturen und Zellkernresten besteht und die palmare Schicht (Ventralnagel), die aus weichem Keratin besteht und mit dem Nagelbett durch longitudinale (längs verlaufende) Leisten verbunden ist. Die Nagelplatte schiebt sich aus der Keimschicht auf dem Nagelbett nach distal. Das Nagelbett weist spezielle leistenartige Strukturen auf, durch die Nagelplatte und Nagelbett miteinander verbunden sind.

Die Nagelplatte wölbt sich in zwei Richtungen (Längs- und Querrichtung). Durch diese Form bekommt die Nagelplatte eine erhöhte Stabilität.

Verschiedene Faktoren bewirken eine spezielle Farbgebung der Nagelplatte:

- das Kapillarnetz des Nagelbetts (d. h. die von feinsten Blutgefäßen durchzogene Fläche, auf der der Nagel ruht)