

2. vollständig überarbeitete und erweiterte Auflage

H.-P. Howaldt / R. Schmelzeisen

Einführung in die Mund-, Kiefer-, Gesichtschirurgie

Für Studium, Examen und Weiterbildung



Deutscher Zahnärzte Verlag

H.-P. Howaldt / R. Schmelzeisen
Einführung in die Mund-, Kiefer-, Gesichtschirurgie

H.-P. Howaldt / R. Schmelzeisen

Einführung in die Mund-, Kiefer-, Gesichtschirurgie

Für Studium, Examen und Weiterbildung

2. vollständig überarbeitete und erweiterte Auflage

Mit 159 Abbildungen in 276 Einzeldarstellungen und 42 Tabellen

Prof. Dr. Dr. Hans-Peter Howaldt
Direktor der Klinik und
Poliklinik für Mund-, Kiefer- und
Gesichtschirurgie – Plastische
Operationen
Klinikstraße 33
35385 Gießen

Prof. Dr. Dr. Rainer
Schmelzeisen Ärztlicher
Direktor
Klinik für Mund-, Kiefer- und
Gesichtschirurgie – Plastische
Operationen
Universitätsklinikum Freiburg
Hugstetter Straße 55
79106 Freiburg

ISBN (E-Book):
978-3-7691-3642-5

1. Auflage: Urban & Fischer 2002

zahnheilkunde.de

Bibliografische Information der Deutschen Nationalbibliothek

Die Deutsche Nationalbibliothek verzeichnet diese Publikation in der Deutschen Nationalbibliografie; detaillierte bibliografische Daten sind im Internet über <http://dnb.d-nb.de> abrufbar.

Die Wiedergabe von Gebrauchsnamen, Handelsnamen, Warenbezeichnungen usw. in diesem Werk berechtigt auch ohne besondere Kennzeichnung nicht zu der Annahme, dass solche Namen im Sinne der Warenzeichen- oder Markenschutz-Gesetzgebung als frei zu betrachten wären und daher von jedermann benutzt werden dürften.

Wichtiger Hinweis:

Die Zahnmedizin und das Gesundheitswesen unterliegen einem fortwährenden Entwicklungsprozess, sodass alle Angaben immer nur dem Wissensstand zum Zeitpunkt der Drucklegung entsprechen können. Die angegebenen Empfehlungen wurden von Verfassern und Verlag mit größtmöglicher Sorgfalt erarbeitet und geprüft. Trotz sorgfältiger Manuskripterstellung und Korrektur des Satzes können Fehler nicht ausgeschlossen werden.

Der Benutzer ist aufgefordert, zur Auswahl sowie Dosierung von Medikamenten die Beipackzettel und Fachinformationen der Hersteller zur Kontrolle heranzuziehen und im Zweifelsfall einen Spezialisten zu konsultieren.

Der Benutzer selbst bleibt verantwortlich für jede diagnostische und therapeutische Applikation, Medikation und Dosierung.

Verfasser und Verlag übernehmen infolgedessen keine Verantwortung und keine daraus folgende oder sonstige Haftung für Schäden, die auf irgendeine Art aus der Benutzung der in dem Werk enthaltenen Informationen oder Teilen davon entstehen.

Das Werk ist urheberrechtlich geschützt. Jede Verwertung in anderen als den gesetzlich zugelassenen Fällen bedarf deshalb der vorherigen schriftlichen Genehmigung des Verlages.

Copyright © 2015 by
Deutscher Zahnärzte Verlag
Dieselstraße 2, 50859 Köln

Die Deutsche Zahnärzte Verlag DÄV GmbH ist ein Tochterunternehmen der Deutscher Ärzte-Verlag GmbH.

Umschlagkonzeption: Sybille Rommerskirchen
Produktmanagement: Gabriele Graf
Content Management: Alessandra Provenzano
Manuskriptbearbeitung: Dr. Doortje Cramer-Scharnagl
Titelbild: Marc Doradzillo
Covergestaltung: André Meinardus
Satz: Plaumann, 47807 Krefeld
Druck/Bindung: Kösel, 87452 Altusried-Krugzell

Vorwort

Das Buch Einführung in die Mund-, Kiefer- und Gesichtschirurgie ist als ein kurzgefasstes Lehrbuch für dieses Fachgebiet zu verstehen. Es richtet sich an Studierende der Zahnmedizin und Medizin, die sich einen systematischen Einblick in die hier abgehandelten Krankheitsbilder und Therapieverfahren verschaffen wollen. Das Buch fokussiert auf die klinischen Schwerpunkte der Mund-, Kiefer- und Gesichtschirurgie und ist deshalb besonders zur Vorbereitung und zur Begleitung des klinischen Studienabschnitts konzipiert. Gleichzeitig soll durch das Herausheben entsprechender Suchbegriffe und Merksätze der Charakter eines Lernskripts erreicht werden. Dazu dienen auch einige Tabellen, in denen Symptome zu bestimmten Krankheiten und deren Therapie gegenübergestellt werden.

Das hier vorgelegte Buch soll den Studierenden auch zur Examensvorbereitung dienen, indem es versucht, mögliche Verständnisfragen und klinische Zusammenhänge zu beleuchten.

In der vorliegenden 2. Auflage ist zunächst eine Aktualisierung in der Beschreibung der verschiedenen Verfahren enthalten. Auch sind die Klassifikationen von Krankheiten und die teilweise veränderte Nomenklatur enthalten. Als methodische Erweiterung der 2. Auflage sind Videosequenzen in Form von QR-Codes eingefügt worden.

Die Herausgeber im März 2015

Prof. Dr. Dr. Hans-Peter Howaldt
Gießen

Prof. Dr. Dr. Rainer Schmelzeisen
Freiburg

Danksagung

An der Erstellung und der Aktualisierung des Lehrbuches haben zahlreiche Mitarbeiterinnen und Mitarbeiter der Kliniken für Mund-, Kiefer- und Gesichtschirurgie der Universitäten Gießen und Freiburg mitgewirkt.

Besonders erwähnen möchten wir Frau Dr. Wiebke Semper Hogg für die wissenschaftliche Mitbetreuung des Textes und für die Auswahl didaktisch geeigneter Röntgenbilder. Herrn Philipp Thönissen möchten wir besonders für die Auswahl und das Einfügen von Videosequenzen in Form von QR-Codes danken.

Frau Dr. Dr. Martina Wilbrand möchten wir ebenfalls herzlich für die wissenschaftliche Mitbetreuung des Textes sowie die redaktionelle Überarbeitung des Buches danken. Sie war hier in besonderer Weise und in enger Kooperation mit dem Verlag engagiert.

Prof. Dr. Dr. Hans-Peter Howaldt
Gießen

Prof. Dr. Dr. Rainer Schmelzeisen
Freiburg

Hinweise zu den QR-Codes

Über die im Buch abgedruckten QR-Codes haben Sie die Möglichkeit, mit Ihrem Smartphone oder Tablet-PC Lernvideos, die im Universitätsklinikum Freiburg gehostet sind, abzurufen. Das erspart Ihnen mühsames Recherchieren im Internet. Sie müssen sich lediglich eine entsprechende App laden. Über die unter den QR-Codes aufgeführten tiny-URL's können Sie die Videos auch auf Ihrem PC abspielen. Im Anschluss sind zur besseren Orientierung alle Videos mit thematischer Bezeichnung aufgeführt.

Video 1: Plattenosteosynthese einer paramedianen Unterkiefer- und Collumfraktur mit Explantation
<http://tinyurl.com/mkg-video001>

Video 2: Diskushypermobilität Grad I im Kiefergelenk rechts
<http://tinyurl.com/mkg-video002>

Video 3: Diskushypermobilität Grad II im Kiefergelenk links
<http://tinyurl.com/mkg-video003>

Video 4: Wurzelspitzenresektion und retrograde Füllung
<http://tinyurl.com/mkg-video004>

Video 5: Drainage einer dentogenen Sinusitis frontalis
<http://tinyurl.com/mkg-video005>

Video 6: Eitrige Sinusitis maxillaris
<http://tinyurl.com/mkg-video006>

Video 7: Operative Behandlung einer bisphosphonatassoziierten Kiefernekrose des Oberkiefers
<http://tinyurl.com/mkg-video007>

Video 8: Zystektomie einer follikulären Zyste
<http://tinyurl.com/mkg-video008>

Video 9: Enukleation eines Parotistumors
<http://tinyurl.com/mkg-video009>

Video 10: Beckenspanentnahme
<http://tinyurl.com/mkg-video010>

Video 11: Laterale Unterkieferaugmentation<http://tinyurl.com/mkg-video011>**Video 12: Präprothetische Chirurgie**<http://tinyurl.com/mkg-video012>**Video 13: Mikrochirurgische arterielle Anastomose mit intraoperativer Dopplerkontrolle**<http://tinyurl.com/mkg-video013>**Video 14: Implantatinsertion**<http://tinyurl.com/mkg-video014>**Video 15: Nervrekonstruktion mit N. suralis Interponat**<http://tinyurl.com/mkg-video015>**Video 16: Klinische Prüfung des N. facialis mit Bell-Phänomen**<http://tinyurl.com/mkg-video016>**Video 17: Operative Entfernung eines Weisheitszahnes**<http://tinyurl.com/mkg-video017>

Eine Gesamtschau aller 17 Videos erhalten Sie über diesen QR-Code.



Inhaltsverzeichnis

1	Traumatologie	1
1.1	Notfallbehandlung – 1	
1.1.1	Stabilisierung des Kreislaufs – 1	
1.1.2	Freihalten der Atemwege – 2	
1.1.3	Neurologische Diagnostik – 3	
1.1.4	Schädel-Hirn-Trauma – 4	
1.1.5	Kontrolle von Blutungen und Notfallbehandlungen – 7	
1.1.6	Notversorgung von Zahn- und Kieferverletzungen – 9	
1.2	Versorgung von Weichgewebeerletzungen – 10	
1.3	Allgemeine Frakturlehre – 12	
1.3.1	Klassifikation der Frakturen – 12	
1.3.2	Frakturheilung – 15	
1.4	Frakturbehandlung – 16	
1.4.1	Konservative Frakturbehandlung – 16	
1.4.2	Operative Frakturbehandlung – 21	
1.5	Unterkieferfrakturen – 26	
1.5.1	Diagnostik – 27	
1.5.2	Behandlung – 28	
1.5.3	Verletzungen des Kiefergelenks – 30	
1.5.4	Komplikationen und Spätschäden nach Unterkiefer- und Gelenkfortsatzfrakturen – 35	
1.6	Mittelgesichtsfrakturen – 36	
1.6.1	Klassifikation der Mittelgesichtsfrakturen – 39	
1.6.2	Laterale Mittelgesichtsfrakturen – 43	
1.6.3	Diagnostik von Mittelgesichtsfrakturen – 47	
1.6.4	Therapie der Mittelgesichtsfrakturen – 50	
1.6.5	Erstversorgung – 53	
1.6.6	Operationen von Orbitabodenfrakturen – 54	
1.6.7	Operative Zugänge zum Mittelgesicht – 55	
2	Erkrankungen des Kiefergelenks	59
2.1	Anatomie – 59	
2.2	Arthrosis deformans – 59	
2.3	Arthritiden – 62	
2.3.1	Akute Arthritis – 62	
2.3.2	Chronisch rheumatische Arthritiden – 63	
2.4	Ankylosen – 65	
2.5	Tumoren – 69	

2.6	Funktionelle Störungen und Myoarthropathien	– 73
2.7	Hypermobilitätsstörungen	– 75
2.8	Form- und Lageveränderungen des Discus articularis	– 78
2.8.1	Diskusverlagerung mit Reposition bei der Öffnungsbewegung	– 78
2.8.2	Diskusverlagerung ohne Reposition bei der Öffnungsbewegung	– 78
2.8.3	Therapie der Diskusverlagerung	– 80
3	Entzündungen	85
3.1	Allgemeines	– 85
3.2	Dentogene Infektion	– 88
3.3	Therapie	– 91
3.3.1	Chirurgische Therapie	– 91
3.3.2	Antibiotische Behandlung	– 92
3.4	Häufige Lokalisationen von Entzündungen und Logenabszessen	– 94
3.4.1	Eitrigte Entzündungen des Unterkiefer- und Oberkiefervestibulums	– 94
3.4.2	Infektionen im Bereich von Oberkiefer und Mittelgesicht	– 94
3.4.3	Unterkieferinfektionen	– 98
3.4.4	Weitere Infektionen im Mittelgesichtsbereich	– 106
3.4.5	Phlegmonen im Kiefer-Gesichts-Bereich	– 108
3.4.6	Osteomyelitis	– 108
3.4.7	Spezifische Infektionen	– 114
4	Tumoren und tumorähnliche Veränderungen	117
4.1	Allgemeines	– 117
4.2	Systematik der Tumoren	– 118
4.3	Entstehung von Mundhöhlenkarzinomen und Krebsvorstufen	– 120
4.4	Tumoren der Mundhöhle	– 120
4.4.1	Epidemiologie	– 120
4.4.2	Eigenschaften	– 122
4.4.3	Morphologie	– 123
4.4.4	Diagnostische Kriterien	– 125
4.4.5	Klassifikation	– 126
4.4.6	Krebsstatistik	– 130
4.4.7	Therapie und Verlauf der Erkrankung	– 132
4.4.8	Entstehung von Zweittumoren	– 136
4.4.9	Früherkennung	– 137
4.5	Tumoren der äußeren Haut	– 138
4.5.1	Hautkarzinome	– 138
4.5.2	Morbus Bowen	– 139
4.5.3	Keratoakanthom	– 139
4.5.4	Basaliom	– 140
4.5.5	Pigmentbildende Tumoren	– 143
4.6	Tumoren der Blut- und Lymphgefäße	– 147
4.6.1	Hämangiome und vaskuläre Malformationen	– 147
4.6.2	Therapie und Prognose der Hämangiome	– 150
4.6.3	Sonderformen von Hämangiomen	– 150
4.6.4	Lymphangiom	– 152

4.7	Odontogene Tumoren – 153	
4.7.1	Benigne odontogene Tumoren (odontogenes Epithel) – 154	
4.7.2	Benigne Tumoren (odontogenes Epithel und odontogenes Ektomesenchym, mit und ohne Anteilen von Zahnhartsubstanz) – 158	
4.7.3	Maligne epitheliale odontogene Tumoren (odontogene Karzinome) – 163	
4.7.4	Maligne odontogene ektomesenchymale Tumoren (odontogene Sarkome) – 164	
4.8	Knochentumoren – 164	
4.8.1	Benigne Knochentumoren – 165	
4.8.2	Maligne Knochentumoren – 168	
4.9	Tumorähnliche Veränderungen des Knochens – 175	
4.9.1	Fibröse Dysplasie (Morbus Jaffé-Lichtenstein) – 176	
4.9.2	Zemento-ossäre Dysplasien – periapikale Zementdysplasie – 177	
4.9.3	Cherubismus – 177	
4.9.4	Zentrales Riesenzellgranulom – 178	
4.9.5	Eosinophiles Granulom (Histiozytose X) – 179	
4.10	Osteopathien – 180	
4.10.1	Rachitis – 180	
4.10.2	Osteomalazie – 181	
4.10.3	Akromegalie (Hyperpituitarismus) – 181	
4.10.4	Osteodystrophia fibrosa generalisata (Morbus Recklinghausen) – 182	
4.11	Fehlbildungen des Knochens – 182	
4.11.1	Osteogenesis imperfecta – 182	
4.11.2	Dysostosis cleidocranialis – 182	
4.11.3	Chondrodysplasie – 183	
4.11.4	Mamorknochenkrankheit (Osteopetrose oder Albers-Schönberg-Krankheit) – 183	
4.11.5	Ostitis deformans Paget – 183	
4.12	Radiologische Charakteristika von Knochenerkrankungen – 184	
5	Erkrankungen der Speicheldrüsen	189
5.1	Kurze Anatomie der großen Kopfspeicheldrüsen – 189	
5.1.1	Glandula parotis – 189	
5.1.2	Glandula submandibularis – 189	
5.1.3	Glandula sublingualis – 190	
5.2	Physiologische Grundlagen – 191	
5.3	Untersuchungsmethoden – 191	
5.3.1	Klinische Untersuchung – 191	
5.3.2	Konventionelle Röntgenuntersuchung und Sialografie – 193	
5.3.3	Sonografie – 193	
5.3.4	Szintigrafie – 195	
5.3.5	Computertomografie – 195	
5.3.6	Magnetresonanztomografie – 195	
5.3.6	Probeentnahme von Gewebe – 196	
5.4	Erkrankungen der Speicheldrüsen – 196	
5.4.1	Fehlbildungen – 196	

	5.4.2	Entzündungen von Speicheldrüsen	– 197	
	5.4.3	Speicheldrüsentumoren	– 202	
6		Prinzipien der Knochenheilung und Knochentransplantation		209
	6.1	Einleitung	– 209	
	6.2	Frakturheilung	– 209	
	6.2.1	Primäre Knochenheilung	– 210	
	6.2.2	Sekundäre Knochenheilung	– 210	
	6.2.3	Störung der Knochenheilung – Pseudarthrosebildung	– 212	
	6.3	Knochentransplantation	– 213	
	6.3.1	Das Prinzip der freien Knochentransplantation	– 213	
	6.3.2	Bedeutung des Transplantatlagers	– 214	
	6.3.3	Das Prinzip der gefäßgestielten Knochentransplantation	– 214	
	6.3.4	Unterscheidung der Transplantate nach der Herkunft	– 215	
	6.3.5	Entnahmeregionen für freie Transplantate	– 215	
	6.3.6	Mögliche mikrochirurgische Knochentransplantate	– 216	
	6.4	Knochenersatzmaterialien	– 216	
	6.4.1	Osteoinduktive Substanzen	– 216	
	6.4.2	Osteokonduktive Substanzen	– 216	
7		Rekonstruktive Chirurgie		219
	7.1	Einleitung	– 219	
	7.2	Ovaläre Exzision	– 220	
	7.3	Nahlappenplastik	– 220	
	7.4	Hauttransplantate	– 222	
	7.5	Aximale Lappen	– 223	
	7.6	Myokutane Lappen	– 224	
	7.6.1	M.-pectoralis-major-Lappen	– 225	
	7.6.2	Platysmalappen	– 227	
	7.7	Mikrovaskuläre Rekonstruktionen	– 227	
	7.7.1	Indikationen für mikrovaskuläre Gewebeübertragungen	– 227	
	7.7.2	Grundsätze der mikrochirurgischen Technik	– 229	
	7.7.3	Wiederherstellung von Mundschleimhaut und -weichgewebe	– 229	
	7.7.4	Wiederherstellung knöcherner Unterkieferdefekte und Gesichtsschädeldefekte	– 231	
	7.7.5	Kombinierte Weichgewebe-Knochen-Rekonstruktionen	– 232	
8		Neuropathien und Nervenrekonstruktion		235
	8.1	Erkrankungen und Verletzungen der Gesichtsnerven	– 235	
	8.1.1	Idiopathische Trigeminusneuralgie	– 236	
	8.1.2	Neuralgien anderer Hirnnerven	– 238	
	8.1.3	Symptomatische Trigeminusneuralgie	– 238	
	8.2	Nervenverletzungen	– 239	
	8.2.1	Operative Behandlung von Nervenverletzungen	– 240	
	8.2.2	Zeitpunkt der Nervenrekonstruktion	– 243	
	8.2.3	Therapieverfahren und Einsatzmöglichkeiten	– 245	

9	Dentofaziale Anomalien	251
9.1	Einleitung – 251	
9.2	Systematik und Symptomatik – 252	
9.2.1	Dentale Fehlstellungen – 252	
9.2.2	Alveoläre Fehlstellungen – 253	
9.2.3	Skelettale Fehlstellungen – 253	
9.2.4	Klassifikation der Verzahnung nach Angle – 254	
9.3	Das Fernröntgenseitenbild (FRS) – 255	
9.4	Typische Krankheitsbilder und deren Nomenklatur – 260	
9.4.1	Mandibuläre Prognathie – 260	
9.4.2	Maxilläre Retrognathie – 261	
9.4.3	Mandibuläre Retrognathie – 262	
9.4.4	Maxilläre Prognathie – 264	
9.4.5	Frontal offener Biss – 265	
9.4.6	Tiefbiss, Deckbiss – 267	
9.4.7	Schmalkiefer, transversale Enge und Oberkieferkompression – 268	
9.4.8	Skelettal bedingte Asymmetrien – 269	
9.5	Indikationen für Dysgnathieoperationen – 270	
9.6	Behandlungsplan – 272	
9.6.1	Allgemeiner Behandlungsplan – 272	
9.6.2	Spezieller chirurgischer Behandlungsplan – 273	
9.7	Modell-Operation – 275	
9.8	Operationsverfahren – 276	
9.8.1	Oberkieferosteotomie Le Fort I – 276	
9.8.2	Operativ unterstützte Gaumennahterweiterung (GNE) – 278	
9.8.3	Osteotomien zur Verlagerung des Unterkiefers – 279	
9.8.4	Biognathe Umstellungsosteotomie – 280	
9.8.5	Segmentosteotomien – 280	
9.8.6	Genioplastik – 281	
9.8.7	Nachsorge – 281	
10	Fehlbildungen	283
10.1	Lippen-Kiefer-Gaumen-Spalten – 283	
10.1.1	Entstehung von LKG-Spalten – 284	
10.1.2	Diagnostik und Anatomie der LKG-Spalte – 290	
10.1.3	Funktionsstörungen bei LKG-Spalte – 295	
10.1.4	Inzidenz und Ätiologie – 298	
10.1.5	Klassifikation – 301	
10.1.6	Therapie – 302	
10.2	Hemifaziale Mikrosomie – 314	
10.2.1	Ätiologie und Befund – 314	
10.2.2	Klassische Therapieverfahren – 317	
10.2.3	Die Methode der Kallusdistraction – 317	
10.2.4	Entwicklungsstörungen des Kiefergelenks – 322	
10.3	Prämature Schädelnahtsynostosen – 325	
10.3.1	Klassifikation – 328	
10.3.2	Therapie – 332	

10.4	Weichteilzysten – 336	
10.4.1	Mediane und laterale Halszysten – 336	
10.4.2	Dermoid- und Epidermoidzysten – 336	
10.4.3	Therapie – 337	
11	Weiterführende Literatur	339
12	Nützliche Internetlinks	341
	Stichwortverzeichnis	343

1 Traumatologie

1.1 Notfallbehandlung

! Die überwiegende Zahl der Verletzungen im Kopf-Hals-Bereich wird neben Rohheitsdelikten von Verkehrsunfällen verursacht. Ein großer Anteil dieser Patienten ist **polytraumatisiert**, d.h., sie haben nicht nur Kopfverletzungen, sondern häufig auch ein Abdomen-/Thoraxtrauma und/oder Verletzungen der Extremitäten. Am **Unfallort** werden von Helfern oder dem Notarzt primär die **Vitalfunktionen aufrechterhalten**. In der **Klinik** erfolgt nach der Stabilisierung des Allgemeinzustandes die **gezielte Behandlung** der Verletzungen von Unfall- und Allgemeinchirurgen, Anästhesisten, Neurochirurgen, Mund-, Kiefer- und Gesichtschirurgen, Neurologen, Hals-Nasen-Ohren-Ärzten, Herz- und Gefäßchirurgen und Augenärzten. Die **Koordination** im Rahmen eines Polytraumamanagements übernimmt in der Regel der **Unfallchirurg**.

50% der Unfallopfer versterben sofort oder in der unmittelbar posttraumatischen Phase an **schweren Kopfverletzungen**, die ggf. mit Belüftungsstörungen oder schwerwiegenden, meist **hypovolämisch bedingten Schockzuständen** einhergehen. Deshalb steht das rasche Gewährleisten einer Stabilisierung des Kreislaufs und eine adäquate Beatmung bei der Notfallbehandlung an erster Stelle.

Seit dem Jahr 2010 gelten in Anlehnung an die American Heart Association neue Leitlinien für Herz-Lungen-Wiederbelebung und kardiovaskuläre Notfallmedizin. Ein wichtiger Unterschied ist, dass die Reihenfolge der Erstmaßnahmen geändert wurde. Bisher galt die A-B-C-Regel: „Airway“ (Atemwege freimachen), „Breathing“ (Beatmung) und „Chest compression“ (Herzdruckmassage). Aktuell steht die Herzdruckmassage im Vordergrund, sodass die neue Regel C-A-B lautet.

C-A-B-Regel

1.1.1 Stabilisierung des Kreislaufs

Einschränkungen der Herz-Kreislauf-Funktion können bei polytraumatisierten Patienten aufgrund einer Verminderung der Blutzirkulation durch direktes Pumpversagen (Pneumothorax, Perikardtamponade, Kontusion des Myokards, Luftembolien der Koronarien) entstehen oder

Blutersatzmittel

häufig auch durch eine **Hypovolämie** (Blutverlust) bedingt sein. Während jüngere Patienten einen Blutverlust von 15–20% des intravasculären Blutvolumens tolerieren, kann bei älteren Patienten bereits ein Verlust von 5–10% des Blutvolumens zu einem relevanten Absinken des Blutdrucks führen. Hypovolämisch bedingte Schockzeichen sind ein erniedrigter arterieller Blutdruck und ein flacher, hochfrequenter Puls. Die Haut des Patienten ist blass. Neben einer **Autotransfusion** durch Hochlagern der Beine gilt es, möglichst rasch geeignete intravenöse Zugänge für die Infusion von **Blutersatzmitteln** zu legen. Bei einer notwendigen Reanimation ist eine Herzdruckmassage durchzuführen.

1.1.2 Freihalten der Atemwege**Merke**

Zu den wichtigsten Maßnahmen bei der Notfallbehandlung Schwerverletzter gehört das Freihalten der Atemwege.

Esmarch-Handgriff

Nach dem **Säubern der Mundhöhle** und dem Entfernen von Fremdkörpern, Erbrochenem, Prothesenteilen und Knochenfragmenten werden zunächst obligate Maßnahmen zum **Freihalten der Atemwege**, wie z.B. das Überstrecken des Kopfes im Nacken und der **Esmarch-Handgriff**, durchgeführt (s. Abb. 1.1). Beim Vorliegen einer doppelseitigen Unterkieferfraktur bzw. einer Trümmerfraktur des Unterkiefers kann der Zungen-/Mundbodenkomplex seine anteriore Abstützung verlieren und den Rachenraum verlegen (s. Abb. 1.2 und 1.3). Hier ist ein sofortiges Vorziehen des ausgesprengten Knochenstückes mit dem Zeigefinger bzw. das **Vorziehen der Zunge** erforderlich. Die Zunge wird dabei mit einem Taschentuch, notfalls auch mit einer Sicherheitsnadel, gefasst.

Ein nicht spontan atmender Patient muss beatmet und möglichst rasch endotracheal intubiert werden. Ist die Beatmung bzw. Intubation

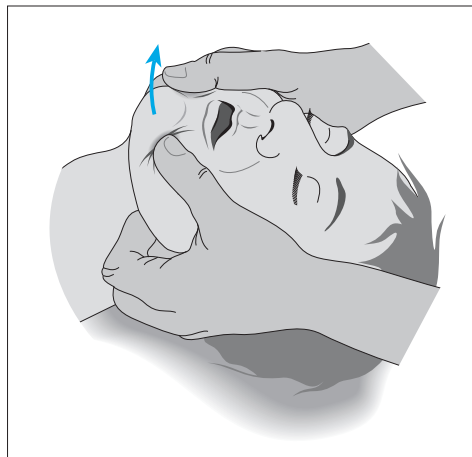


Abb. 1.1: Handgriff nach Esmarch. Der Unterkiefer wird mit beiden Händen von hinten umfasst. Die Daumen drücken das Kinn nach kaudal, mit den anderen Fingern wird der aufsteigende Unterkieferast nach vorne bewegt, damit die Atemwege freigehalten werden [Ketterl 1994].

Abb. 1.2: Durch eine Unterkieferkörperfraktur kann der Zungen-Mundboden-Komplex seine anteriore Aufhängung verlieren und den Rachen nach kaudal-dorsal verlegen [Horch 1997].

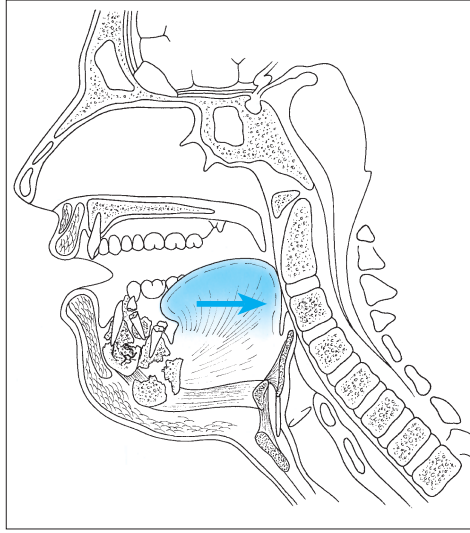
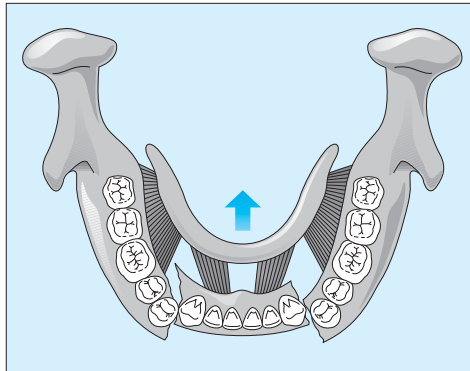


Abb. 1.3: Mögliche Verlagerung eines anterioren Unterkiefersegments nach doppelter Fraktur durch Muskelzug an der Spina mentalis posterior.



nicht möglich, z.B. wegen einer Verlegung der oberen Atemwege, muss eine **Notfalltracheotomie** (Lufttröhrenschnitt) oder eine **Koniotomie** (Eröffnung des Kehlkopfs) erfolgen. Dabei ist die technisch einfachere Koniotomie unter schwierigen Notfallbedingungen der komplizierteren Tracheotomie vorzuziehen.

**Notfall-
tracheotomie
Koniotomie**

1.1.3 Neurologische Diagnostik

Bei der **Erstuntersuchung** eines polytraumatisierten Patienten mit Verletzungen im Kiefer-Gesichts-Bereich ist die **ausführliche neurologische Diagnostik** besonders wichtig, da sie für eine sofortige neurochirurgische Intervention Anlass geben kann. Bei der **Beurteilung der Bewusstseinslage** des Patienten gilt es festzustellen, ob der **Patient wach** und **ansprechbar** ist und ob er auf **Schmerzreize** adäquat **reagiert**. Zusätzlich werden die Reflexe, die Funktion der Hirnnerven und die Sinnesfunktionen untersucht.

Notfallmanagement

Bei Patienten mit **Schädel-Hirn-Traumata** wird neben der ausführlichen neurologischen Diagnostik eine radiologische Bildgebung in der Regel durch ein **Computertomogramm** benötigt. Mit diesem Notfall-CT lassen sich neben knöchernen Verletzungen insbesondere intrakranielle Weichgewebeveränderungen wie Hirnschwellungen ggf. mit Verschiebung der Hirnventrikel und Blutungen darstellen. Die so ermöglichte Diagnostik des Gehirns ist die Entscheidungsgrundlage für vital relevante Behandlungen wie z.B. die chirurgische Entlastung eines intrakraniellen Hämatoms oder das Anlegen einer intrakraniellen Drucksonde. Die Diagnostik und auch die Behandlung dieser vital bedrohlichen Verletzungen haben absoluten Vorrang vor der Behandlung von Gesichts- und Gesichtsschädelverletzungen. Da **Hirnschwellungen** manchmal erst **zeitverzögert auftreten** können, muss das Notfall-CT ggf. nach 6 Stunden **wiederholt** werden.

1.1.4 Schädel-Hirn-Trauma

Merke

Das frühzeitige **Erkennen** eines **Schädel-Hirn-Traumas** (SHT) bei einem polytraumatisierten Patienten ist für die Beurteilung des Schweregrades der Verletzung von großer Bedeutung.

Unter dem Begriff Schädel-Hirn-Trauma werden Verletzungen zusammengefasst, die von einer Schädelprellung bis zur schweren Schädigung der Hirnsubstanz reichen. Während isolierte knöcherne Verletzungen der Schädelkalotte meist prognostisch von untergeordneter Bedeutung sind, entstehen Komplikationen beim Schädel-Hirn-Trauma durch **Verletzungen** der **Dura** oder durch **Blutungen** aus den Hirngefäßen, die zu **intrakraniellen Hämatomen** oder zu einer **Kompression der Hirnsubstanz** führen können.

epidurales Hämatom subdurales Hämatom

Bei einer **Verletzung** der **A. meningea media** kann ein **epidurales Hämatom** zwischen Schädelknochen und Dura mater auftreten. Im Unterschied zum **subduralen Hämatom**, das durch venöse Blutungen langsam zwischen Hirnrinde und Dura mater entsteht, handelt es sich beim epiduralen Hämatom um ein sich rasch entwickelndes arterielles Hämatom mit häufig auftretender intrakranieller Raumforderung. **Symptome** meist einseitiger Hämatome sind **kontralaterale Krämpfe, Lähmungen oder Reflexabweichungen**. Eine eventuell auftretende **Pupillenerweiterung (Mydriasis)** tritt einseitig auf der Seite der Läsion auf.

Hirnnervenkompression N. oculomotorius

Therapeutisch kommt nur die sofortige **operative Entlastung** durch den Neurochirurgen infrage. Beim Schädel-Hirn-Trauma mit **erhöhtem Hirndruck** können durch Kompression zusätzlich Hirnnerven geschädigt werden. Bei einer Kompression des **N. oculomotorius an der Clivuskante** kann nach einer initialen ipsilateralen Pupillenverengung eine zunehmende Erweiterung und Entrundung der Pupille entstehen. Die Pupille reagiert dann nicht mehr auf Lichteinfall. Bei weiter fort-

schreitender Lähmung des N. oculomotorius sind die äußeren Augenmuskeln mit Ausnahme des M. obliquus superior und des M. rectus lateralis gelähmt, welche durch den N. trochlearis bzw. den N. abducens innerviert sind. Die Lidheberparese verursacht eine Ptosis. Eine besonders schwerwiegende Verletzung ist die **Impressionsfraktur des Canalis n. optici**. Die Verletzung des darin verlaufenden Nervs (N. opticus) kann durch ein perineurales Ödem oder als direkte Traumatisierung durch ein Knochenfragment entstehen. Nur die frühzeitige Gabe anti-ödematöser Substanzen, ggf. in Verbindung mit einer operativen Dekompression des Nervs, kann die Sehkraft des Auges erhalten. Weitere Nervenverletzungen kommen bei Felsenbeinfrakturen vor und betreffen den N. facialis in seinem knöchernen Kanal.

Beim Schädel-Hirn-Trauma sind insbesondere **aszendierende intrakranielle Infektionen** über bestehende Duradefekte gefürchtet. Der Liquoraustritt aus der Nase weist auf eine Fraktur im Bereich der vorderen Schädelgrube hin. Duradefekte, die mit Felsenbeinfrakturen im Bereich der mittleren Schädelgrube einhergehen, können zu einer **otogenen Liquorrhö** führen. Bei einer **Rhinoliquorrhö** lässt sich der Liquor mit Glukoseteststäbchen vom Nasensekret differenzieren. Dabei sollte zusätzlich der Blutzuckerspiegel als Referenzwert bestimmt werden. Im Normalfall ist der Glukosewert im Liquor halb so hoch wie der Glukosewert im Blut. Während sich Liquorrhöen im Bereich der mittleren Schädelgrube spontan verschließen können, sind bei Liquorausstritten aus der Nase häufiger operative Deckungen der vorderen Schädelbasis angezeigt.

Das Schädel-Hirn-Trauma wird über die **Glasgow-Koma-Skala** (s. Tab. 1.1) eingeteilt:

- ▲ Leichtes SHT: GCS 15–13
- ▲ Mittelschweres SHT: GCS 12–9
- ▲ Schweres SHT: GCS 8–3

Tab. 1.1: Glasgow-Koma-Skala

Augen öffnen	Verbale Reaktion	Motorische Reaktion	Punkte
Keine Reaktion	Keine Reaktion	Keine Reaktion	1
Öffnen auf Schmerzreize	Unverständliche Laute	Strecksynergien (Streckreaktion)	2
Öffnen auf Ansprache	Unzusammenhängende Worte	Beugesynergien (Beugereaktion)	3
Spontanes Öffnen	Verwirrt, desorientiert	Massenbewegungen (ungezielte Schmerzabwehr)	4
		Gezielte Schmerzabwehr	5
	Orientiert	Befolgt Aufforderungen	6

Die Punkte werden in jeder Kategorie einzeln vergeben und addiert. Bei ≤ 8 Punkten ist von einer sehr schweren Funktionsstörung des Gehirns auszugehen und es besteht die Gefahr lebensbedrohlicher Atmungsstörungen, sodass bei einem GCS ≤ 8 eine Sicherung der Atemwege durch Intubation erforderlich ist.

N. opticus

Liquorrhö

Glasgow-Koma-Skala

Ebenfalls wird unterschieden zwischen:

- ▲ Gedecktem SHT
- ▲ Offenem SHT: Verletzung der Kopfhaut, des Schädelknochens und Zerreiung der Dura mater

Merke

Die im Folgenden dargestellte Einteilung ist sehr schematisch, soll aber der Vollstndigkeit halber noch einmal aufgefhrt werden. In der Regel wird heute nur noch zwischen leichtem, mittelschwerem und schwerem SHT differenziert.

Commotio cerebri

Bei der **Commotio cerebri** (Gehirnerschtterung), **SHT 1. Grades**, treten in der Regel **Bewusstlosigkeit**, Kopfschmerzen, Erbrechen sowie eine anterograde, selten retrograde Amnesie auf. Das SHT 1. Grades geht mit einer **Bewusstlosigkeit von weniger als 1 Stunde** einher. Neurologische Ausfallerscheinungen (sensible, motorische und psychovegetative Strungen und EEG-Vernderungen) bestehen bis zu 4 Tagen. Die funktionelle Strung des Gehirns ist ohne pathologisch-anatomisches Korrelat. Dem Patienten wird strenge Bettruhe mit antiemetischer und analgetischer Therapie verordnet. Ein postkommotionelles Syndrom kann bis zu mehreren Wochen anhalten und sich in Kopfschmerzen, Leistungsminderung und Schwindel uern.

Contusio cerebri

Dauert die **Bewusstlosigkeit** zwischen **1 und 24 Stunden**, liegt ein **SHT 2. Grades** (Contusio cerebri oder Hirnprellung) vor. Die neurologischen Ausfallerscheinungen bilden sich in der Regel innerhalb von 3 Wochen zurck. Kleinere Gewebelsionen des Gehirns und Blutungen sind nachweisbar. Kortikale Schdigungen sind auf der Hirnseite ausgeprgter, die der einwirkenden Kraft gegenberliegt (Contre-coup). Leichte Beeintrchtigungen knnen bei bis zu 20% der Patienten dauerhaft zurckbleiben.

Compressio cerebri

Die Einstufung in ein **SHT 3. Grades** (Compressio cerebri oder Gehirnuquetschung) erfolgt, wenn die **Bewusstlosigkeit ber 24 Stunden** anhlt und neurologische Symptome fr die Dauer von Wochen bestehen. Bei ausgeprgten kortikalen Destruktionen sind psychische und neurologische Folgeschden hufig, aber nicht zwangslufig. Eine **Compressio cerebri** entsteht durch eine **intrakranielle Blutung** oder ein **Hirndem** mit **intrakranieller Volumenzunahme**. Dabei knnen Anteile der Medulla oblongata in das Foramen magnum gepresst werden und es kann zu einem lebensbedrohlichen Atemstillstand kommen.

Symptome eines Hirndems sind:

- ▲ Zunehmende Bewusstseinsstrung
- ▲ Wiederauftreten einer Bewusstseinsstrung nach zwischenzeitlicher Besserung (das Intervall der vorbergehenden Besserung wird als freies Intervall bezeichnet)

- ▲ Zentrale Regulationsstörungen
 - Bradykardie
 - Atemstörung
 - Blutdruckanstieg

1.1.5 Kontrolle von Blutungen und Notfallbehandlungen

Bei polytraumatisierten Patienten haben die Kopfverletzungen oftmals einen entscheidenden Anteil am Schweregrad der Gesamtverletzung. Häufig steht dabei der Blutverlust aus den Weichteil- und Gesichtsschädelverletzungen im Vordergrund. Insbesondere sind es **komplexe Mittelgesichtsfrakturen**, die starke nasale und/oder orale Blutungen verursachen und rasch zu einem hämorrhagischen Schock führen können. **Blutungsquellen** bei offenen Gesichtsschädelfrakturen sind häufig die **A. facialis**, die **A. lingualis**, die **A. maxillaris** und die **Ethmoidalgefäße**.

Blutungsquellen

Merke

Blutungen im Gesichtsbereich werden häufig unterschätzt. Bereits am Unfallort kann es zu einem starken Blutverlust kommen, da große Blutmengen geschluckt oder in Verbänden aufgenommen werden.

Blutungen im Kiefer-Gesichts-Bereich haben aufgrund der reichhaltigen Vaskularisierung dieser Region durch die **A. carotis externa** und ihre zahlreichen Äste sowie aufgrund der **ausgeprägten Anastomosen** mit der Gegenseite eine große Bedeutung. Diese zahlreichen Anastomosen erklären, warum eine Kompression der **A. carotis externa** gegen den Querfortsatz des 6. Halswirbels oder eine isolierte Unterbindung der **A. carotis externa** kaum zu einer suffizienten Blutstillung beitragen kann. Vielmehr können nahezu alle Blutungen im Kiefer-Gesichts-Bereich grundsätzlich durch Tamponaden temporär gestillt werden.

Beim **intubierten Patienten** können starke Blutungen ein vollständiges Austamponieren des gesamten Mundraumes und der oberen Anteile des Meso- und Epipharynx erforderlich machen, um eine suffiziente Blutstillung zu erreichen. **Im Notfall** sind einzelne Äste der **A. carotis externa** gezielt zu komprimieren:

Kompression einzelner Gefäße

- ▲ **A. facialis**: Kompression am Vorderrand des **M. masseter** gegen den Unterkiefer
- ▲ **A. lingualis**: evtl. bidigitale Kompression im Mundboden unmittelbar medial des Unterkiefers
- ▲ **A. temporalis**: präaurikuläre Kompression gegen die Faszie

Bei der **Primärversorgung** werden sichtbar spritzende Gefäße ligiert. **Starke Blutungen** aus der **A. maxillaris**, die sich nach einem Abriss des

Ligatur

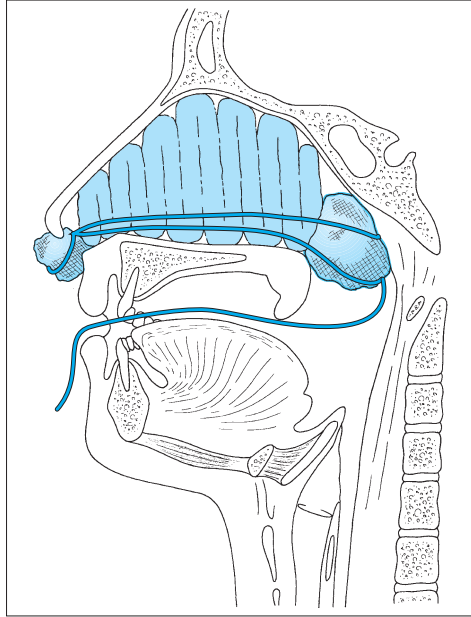


Abb. 1.4: Kombinierte vordere und hintere Nasentamponade nach Bellocq zur Blutstillung bei Mittelgesichtsfrakturen. Zum Einbringen der hinteren Nasentamponade werden 2 Silikonschläuche über die Nasengänge in den Rachen geführt und nehmen dort die 2 Führungsfäden der Tamponade auf. Werden die Silikonschläuche wieder aus den Naseneingängen gezogen, kann die Bellocq-Tamponade über die Mundhöhle zwischen Velum und Rachenhinterwand fixiert werden. Die Führungsfäden werden an der Columella gesichert, ein 3. Faden aus dem Mund ausgeleitet, um die Entfernung der Bellocq-Tamponade über den Mund zu ermöglichen [Horch 1997].

Tamponade

Gefäßes im Bereich der Kieferhöhlenhinterwand bzw. des Processus pterygoideus ergeben, können als **Sofortmaßnahme** durch eine vordere und hintere **Nasentamponade** bei gleichzeitiger Kompression des abgerissenen Mittelgesichts gegen die Schädelbasis gestillt werden. Die Tamponaden müssen in beide Nasengänge und in den Epipharynx eingebracht werden. Dabei hat sich die **Bellocq-Tamponade** aus fest gewickelten Kompressen, mit denen die Choanen von dorsal verschlossen werden, bewährt. Je ein dünner Magensondenschlauch wird durch die unteren Nasengänge in den Pharynx und von dort durch die Mundhöhle nach außen gezogen. Die Tamponade wird mit je einem Faden an der Magensonde befestigt und durch Zurückziehen der Sonde peroral in den Epipharynx gebracht. Die Fäden werden aus der Nase ausgeleitet und über eine Naht an der Columella fixiert. Ebenfalls wird der gesamte vordere Nasenraum mit einer Tamponade versorgt (s. Abb. 1.4). Die Bellocq-Tamponade sollte zunächst nur 3–4 Tage in situ verbleiben. Wird sie mit großem Druck appliziert, kann es zu Nekrosen der Mukosa oder der Haut der Columella kommen. Zudem besteht bei lang liegenden Tamponaden die Gefahr von Mittelohr- und Nasennebenhöhleninfektionen. Ist das **Mittelgesicht** durch die Verletzung **mobil**, ist die Blutstillung mittels **Tamponade effektiv**.

Ist trotz der Tamponade des Epipharynx und der Nase eine massive Blutung weiter vorherrschend, so soll versucht werden, die zuführenden Arterien zu verschließen. Eine offene chirurgische Darstellung mit Gefäßunterbindung der A. maxillaris und ihrer Äste ist ausgesprochen schwierig und führt zu einem weiteren Blutverlust. Deshalb haben sich hier moderne Behandlungsverfahren durchgesetzt, die auf endovaskulä-

rem Weg eine **Embolisation** der **blutenden arteriellen Gefäße** beinhalten. Eine derartige Katheterembolisation wird üblicherweise in interdisziplinärer Kooperation mit der Neuroradiologie vorgenommen.

Embolisation

1

1.1.6 Notversorgung von Zahn- und Kieferverletzungen

! Bei einer Zahnluxation oder einer **Alveolarfortsatzfraktur** ist die sofortige Reposition (auf jeden Fall innerhalb von 24 Stunden) und Schienung des Zahnes bzw. des Alveolarfortsatzes dringend geboten.

Das sich bei Zahn- und Kieferverletzungen ausbildende Hämatom verändert sich schnell bindegewebig und verhindert bereits einige Stunden nach dem Unfall eine anatomisch bestmögliche Reposition eines luxierten Zahnes bzw. des Alveolarfortsatzes. Luxierte Zähne lassen sich nach der Reposition mit der Säureätztechnik z.B. unter Verwendung von **Brackets**, **Titan-Klebeschienen** oder verstärkten **V2A-Drähten** fixieren. Dabei sollte die Schiene aus Stabilitätsgründen neben den luxierten oder subluxierten Frontzähnen auf **jeder Seite mindestens 2** unverletzte, also **feste Zähne**, umfassen.

Schienung

Im Falle einer **Totalluxation** bzw. Avulsion von Zähnen ist der Therapieerfolg maßgeblich abhängig von der Zeit, die der Zahn außerhalb der Alveole war, sowie der richtigen zwischenzeitlichen Aufbewahrung, z.B. in einer Zahnrettungsbox. Im Falle einer Replantation, die so zeitnah wie möglich anzustreben ist, gibt es die Möglichkeiten einer sofortigen oder einer zeitversetzten **Wurzelkanalbehandlung** und -füllung nach 7–10 Tagen, welche im Erwachsenenalter die Regel ist. In jedem Fall sollten das Anbringen einer Titan-Klebeschiene sowie die klinische und radiologische Überprüfung der Position des replantierten Zahnes erfolgen. Bei Verbleib des Zahnes über 60 Minuten unter ungünstigen extraoralen Bedingungen kommt es zu einer Dauerschädigung des Desmodonts. Es entwickelt sich dann nach Replantation eine **Ankylose** des Zahnes und in der Folge eine **Wurzelresorption**. Weiterhin besteht die

Totalluxation

Wurzelkanalbehandlung

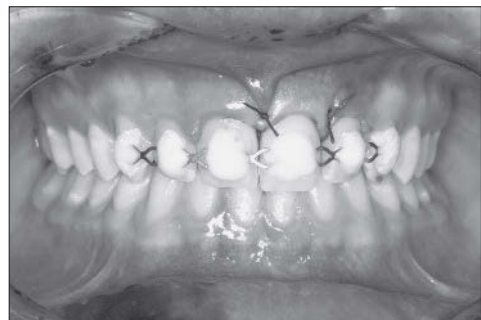
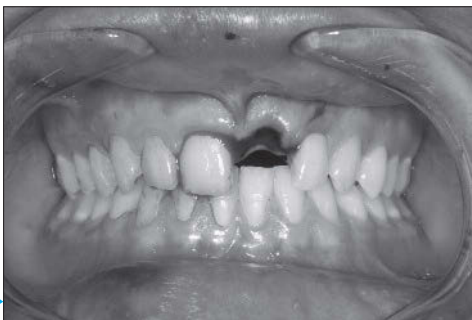
Abb. 1.5a, b: Frontzahntrauma mit Totalluxation des Zahnes 21 und Versorgung mit einer Titan-Klebeschiene

Gefahr einer Kronenverlängerung, bedingt durch ein Hämatom in der Alveole. Reponierte oder replantierte Zähne werden mit der Titan-Klebeschiene zumeist für die Dauer von 2 Wochen ruhig gestellt (www.dentaltraumaguide.org).

Bei einer **doppelten Unterkieferfraktur** bzw. einer Unterkiefertrümmerfraktur kann es durch die Rückverlagerung des Unterkiefer-/Zungenkomplexes zu einer **Verlegung des Rachenraumes** kommen (s. Abb. 1.2 und 1.3). Die Zunge verliert ihre muskuläre Aufhängung an der Spina mentalis posterior und verlagert sich nach dorsal, was als Glossoptose bezeichnet wird. Begleitende Blutungen verstärken den Effekt. Hier kann eine manuelle Reposition eines anterioren Unterkieferfragments hilfreich sein. Einfache Drahtligaturen um frakturnahe Zähne sind als Notfallmaßnahme zu unterlassen, um eine Luxation dieser Zähne durch die Drahtligaturen zu vermeiden. Vielmehr sind zur Ruhigstellung von Unterkieferfrakturen Schienungen erforderlich. Die **Ruhigstellung** einer Unterkieferfraktur trägt zur **Blutstillung** und zur **Schmerzlinderung** bei.

Bei Frakturen des Unterkiefers und nicht frakturiertem Oberkiefer kann ggf. eine Ruhigstellung des Unterkiefers am Oberkiefer erforderlich werden. Diese werden z.B. mit Ernst-Häkchen, die um 2 benachbarte Zähne ligiert werden, durchgeführt.

Ernst-Häkchen

Merke

Vor jeder **intermaxillären** Immobilisation muss die Bewusstseinslage des Patienten abgeklärt sein. Bewusstseinsgetrübte oder alkoholisierte Patienten sowie Patienten mit Anfallsleiden dürfen nicht starr intermaxillär immobilisiert werden.

1.2 Versorgung von Weichgewebeerletzungen

Merke

Das ästhetische Langzeitergebnis hängt in erster Linie von der Sorgfalt und Professionalität ab, mit der die primäre Wundversorgung erfolgt. Die **chirurgische Erstversorgung** der Weichgewebeerletzungen im Gesicht sollte deshalb nach Möglichkeit die definitive Versorgung sein.

Tetanusschutz

Anamnestisch ist **vor jeder Wundversorgung** sicherzustellen, dass bei dem Patienten ein ausreichender **Tetanusschutz** besteht. Bei der Grundimmunisierung sind 3 Tetanustoxoidinjektionen im Intervall von 4 Wochen bzw. 6–22 Monaten nötig, um einen vollständigen Schutz zu erlangen. Dieser bleibt in der Regel über die Dauer von 10 Jahren erhalten, eine Impfung von Schwangeren ist möglich. Von Bedeutung ist, dass die Erkrankung selbst keine Immunität hinterlässt.

Merke

Bei unklarem Tetanusschutz wird eine **Simultanimpfung** mit 0,5 ml Tetanustoxoid plus 250 IE Tetanusimmunglobulin (Tetanusantitoxin) intramuskulär verabreicht. Insbesondere Bisswunden können tetanuskontaminiert sein. Bei Hundebissverletzungen muss zusätzlich sichergestellt sein, dass bei dem verursachenden Tier keine Tollwut besteht.

Eine **Antibiotikatherapie** ist bei Gesichtsverletzungen nicht grundsätzlich erforderlich. Im Einzelfall sollte dies aber individuell entschieden werden. Die häufig vorliegende Mischflora im Kopf-Hals-Bereich rechtfertigt die Verabreichung eines Breitspektrumpenicillins i.v., eventuell in Verbindung mit einem Cephalosporin, bis der Keim-/Resistenznachweis von einem Abstrich vorliegt.

Dringen beim Gebrauch von **Schreckschuss- oder Gaswaffen** aus nächster Nähe **Pulverschmauchpartikel** in die Haut ein, müssen diese umgehend entfernt werden. Dabei ist es in der Regel notwendig, in Lokalanästhesie die Haut mit feinen Stahlbürsten zu säubern, um eine dauerhafte intrakutane **Schmutztätowierung** zu vermeiden. In ähnlicher Weise ist mit Schmutzeinsprengungen zu verfahren. Auch hier besteht die Gefahr, dass Schmutzpartikel jeglicher Art in den Hautschichten verbleiben und somit zu Schmutztätowierungen führen. Ein gründliches Ausbürsten, ggf. auch in Narkose, im Rahmen der Erstversorgung kann hier die besten Ergebnisse bringen.

Merke

Die Weichgewebeerversorgung unterliegt dem Rekonstruktionsprinzip einer Versorgung von innen nach außen.

Zunächst werden die knöchernen Verletzungen stabilisiert, die Schleimhautwunden versorgt und danach die extraoralen Hautwunden adaptiert. Wegen der reichhaltigen Vaskularisation **im Gesichtsbereich** ist eine **Umschneidung der Wundränder**, auch **Wundexzision nach Friedrich** genannt, wie sie im Bereich der Extremitäten üblich ist, **nicht erforderlich**. Die Versorgung der Weichgewebewunden erfolgt mehrschichtig (Schleimhautnaht, Naht der Muskulatur, subkutane Naht und Hautnaht). Für die Versorgung extraoraler Weichgewebewunden sind ästhetisch und funktionell wichtige Grundsätze zu beachten, z.B. Lippen-Rot-Weiß-Grenze, Langer-Spaltlinien der Haut. Die Schleimhaut sollte mit atraumatischem Nahtmaterial versorgt werden. In schwer zugänglichen Bereichen oder bei Kindern kann resorbierbares Material verwendet werden. Die Muskulatur wird ebenfalls mit resorbierbarem Nahtmaterial (z.B. Polyglactin/Vicryl) vereinigt.

Grundsätzlich ist eine **primäre Vereinigung der Wundränder** anzustreben. Nur in Ausnahmefällen (z.B. Defektverletzungen) sollten pri-

Wundbürstung**Reihenfolge der operativen Versorgung****Weichgewebeerrekonstruktion**

Z-Plastiken mar plastische Korrekturmanahmen wie Z-Plastiken oder umschriebene Nahlappenplastiken erfolgen, da das sthetische Ergebnis durch Infektionen gefhrdet werden kann (s. Kap. 7). Umfangreichere Weichgewebeversorgungen sollten unter Vollnarkose durchgefhrt werden. Eine genaue Adaptation der Weichgewebeschnitten und Wundrnder wird dadurch einfacher. Eine lokale Infiltrationsansthesie kann zu einer Verschiebung der Wundrnder fhren.

Liegt eine **Verletzung der Ausfhrungsgnge der groen Speicheldrsen** vor, sollte soweit mglich eine Schienung des Ausfhrungsganges ber einen Silikonschlauch mit Naht der Gangenden erfolgen. Der Schlauch verbleibt mindestens 14 Tage in situ. Auch **Verletzungen des Trnennasenganges** sollten zeitnah versorgt und geschient werden. Besonders bei Verletzungen der Trnenwege sollte versucht werden, die jeweiligen Enden zu identifizieren und ber spezielle Silikonschluche zu schienen. Ein spteres Auffinden abgetrennter Trnenwege aus einem Narbenfeld ist oft schwierig oder kaum mglich.

Kommt es zu einer Verletzung groerer **Nervenste** (ste des N. facialis oder N. trigeminus), kann eine Nerven Anastomose unter dem Operationsmikroskop durchgefhrt werden (s. Kap. 8). Eine sofortige Vereinigung der Nervenstmpfe ist bei eindeutiger Durchtrennung indiziert. Falls eine sofortige Anastomose nicht erreicht werden kann, z.B. bei stark verschmutzten oder infizierten Wunden, knnen die Nervenenden mit nicht resorbierbaren Fden, die aus der Haut ausgeleitet werden, markiert und zu einem spteren Zeitpunkt anastomosiert werden.

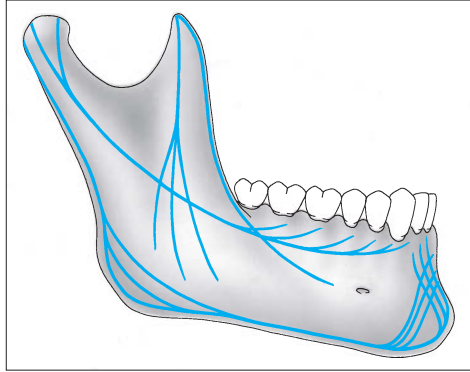
1.3 Allgemeine Frakturlehre

Die Anordnung von Knochenverstrkungen im Unterkiefer-/Gesichtsschdelbereich kompensiert bis zu einem gewissen Grad auch extern einwirkende Krfte (s. Abb. 1.6). Die **Toleranz des Knochens** gegenber einer Gewalteinwirkung von auen hngt von der Energie, der Dauer der Krafteinwirkung und der Lastverteilung ab. Die einwirkende Energie wird nach $E_{\text{kin}} = 1/2 mv^2$ (m = Masse, v = Geschwindigkeit) bestimmt. Whrend eine kurz einwirkende Energie toleriert werden kann, fhrt eine lnger einwirkende Kraft der entsprechenden Strke zu einer Fraktur des Knochens. Die Frakturbereitschaft hngt zustzlich von **biologischen Faktoren** wie z.B. dem Alter und eventuell vorliegenden Knochenkrankungen bzw. auch Grunderkrankungen ab.

1.3.1 Klassifikation der Frakturen

Form und Verformbarkeit eines einwirkenden Objektes (z.B. Lenkrad) wie auch die Lokalisation der Gewalteinwirkung (z.B. Weichgewebe-

Abb. 1.6: Kraftlinien am Unterkiefer entsprechend den häufigsten kaufunktionellen Belastungen. Entlang dieser Trajektorien bilden sich knöcherne Verstärkungen; typische Unterkieferfrakturen verlaufen oft senkrecht zu diesen Linien [Horch 1997].



mantel) sind zusätzliche Faktoren bei der Frakturentstehung. Allgemein können **direkte Frakturen** am Ort der Gewalteinwirkung von **indirekten Frakturen**, die vom Ort der Gewalteinwirkung entfernt auftreten, unterschieden werden. Beispiele für direkte Frakturen sind **Medianfrakturen** des Unterkiefers durch eine von anterior kommende Gewalteinwirkung. Liegt bei dieser Stoßrichtung zusätzlich eine **Kiefergelenkfraktur** vor, wird diese als indirekte Fraktur klassifiziert.

Als Vorstufen einer Fraktur können Risse in der Kortikalis (**Infrakturen**) auftreten. Eine Sonderform solcher Infrakturen ist bei Kindern die **Grünholzfraktur**. Hier liegt eine nicht dislozierte Fraktur vor, da die Frakturenenden durch die dicke, elastische Periosthülle gehalten werden.

Ein für den Unterkiefer typischer Frakturmechanismus liegt bei einem **Biegungsbruch** vor. Hier wird die natürliche Verformbarkeit des Knochens zunächst auf der durch Zug beanspruchten Seite überschritten (s. Abb. 1.7). Eine intrakapsuläre Kollumfraktur wird biomechanisch als **Stauchungsbruch** gewertet. Bei einem **Abscherungsbruch** führen 2 entgegengesetzt wirkende Kräfte zu einer Fraktur, wie sie z.B. bei einer Längsfraktur des aufsteigenden Unterkieferastes auftritt. Von einer **pathologischen Fraktur** spricht man, wenn ein Bruch ohne ein adäquates Trauma auftritt. Dies kann z.B. im Rahmen bösartiger Tumoren, Kno-

direkte Frakturen
indirekte Frakturen

Infraktur

pathologische Fraktur

Abb. 1.7: Bei vereinfachten biomechanischen Überlegungen zu Unterkieferfrakturen wird davon ausgegangen, dass am kaudalen Unterkieferrand eine Druck-, am kranialen Unterkieferrand vorwiegend eine Zugbelastung an den Knochenfragmenten auftritt. Die Zugrichtung der Kaumuskeln kann dabei komprimierend oder distrahierend wirken.

